

Efectividad de una pomada reepitelizante en la evolución de heridas abrasivas

Efficacy profile of a re-epithelializing ointment in the healing of abrasions

La integridad de la piel es esencial para la salud, actuando como barrera contra agresiones físicas, patógenos y factores adversos, manteniendo la homeostasis interna.

La mayoría de las enfermedades dermatológicas están asociadas con defectos en la función barrera de la piel. Las lesiones cutáneas, como las heridas por abrasiones o las quemaduras térmicas, físicas o químicas de primer y segundo grado, son las más comunes en romper dicha barrera.

La piel, al ser el órgano más extenso y expuesto de nuestro organismo, se enfrenta a factores que pueden alterar su cicatrización, como falta de oxigenación¹, antecedentes², edad³ y estado nutricional del paciente⁴. Las infecciones son las complicaciones con mayor impacto en la reepitelización⁵, y su prevención es abordada multidisciplinariamente para minimizar complicaciones y asegurar su correcta evolución.

El objetivo de este estudio fue evaluar la efectividad y seguridad de una pomada con efecto barrera en la reepitelización de lesiones, sin comparación con otros tratamientos o placebo.

Durante 3 meses, se realizó un estudio observacional, abierto, no controlado y monocéntrico en la unidad de urgencias del Hospital Universitario Donostia (reclutamiento) y en el Instituto de Investigación Sanitaria Bionostia (intervención).

El producto evaluado fue la pomada reparadora reepitelizante con complejo RC5[®], Skin Barrier Protection[®] y lanolina. La pomada se aplicó tres veces al día extendiendo una capa abundante sobre la piel limpia y seca hasta su completa absorción sin necesidad de tapar la lesión.

Se incluyeron pacientes mayores de 18 años, autónomos, con lesiones cutáneas no exudativas ni infectadas al acudir a urgencias. Los criterios de exclusión fueron mujeres embarazadas o con hipersensibilidad a algún componente del producto sanitario. Los criterios de retirada de sujetos del estudio fueron la aparición de exudado abundante, sangrado, signos de infección, alergia, retirada voluntaria del estudio o no cumplimiento del protocolo.

Los pacientes elegidos se incorporaron al estudio tras firmar el consentimiento informado, e iniciaron el tratamiento (V1), haciendo el seguimiento (V2) a los 7 días, fin de tratamiento (V3) a los 14 días y la visita posttratamiento (V4) a los 21 días. En cada visita, el investigador principal y el subinvestigador tomaron fotografías de alta resolución utilizando una cámara Canon[®] IXUS 185. Estas imágenes fueron analizadas por

dos observadores independientes, quienes evaluaron las heridas con la escala de valoración de piel perilesional (FEDPALLA) y la escala de 6 categorías (0-5 puntos) para el porcentaje de reepitelización⁶. Se realizó también un análisis de la valoración subjetiva manifestada por los participantes (evolución de la herida y efectividad de la pomada), mediante un cuestionario *ad-hoc* del 1 al 4 (completamente en desacuerdo - completamente de acuerdo) y calificaron el producto mediante una escala del 1 al 7 (no me gusta nada-me gusta mucho). Esta última escala, se utilizó además para calcular el *Net Promoter Score* (NPS), mediante la fórmula: $NPS = (\text{promotores } 1-3 \text{ y detractores } 6-7)/n \text{ total de respuestas} \times 100$. Un $NPS > 0$ se consideró como bueno y > 50 como excelente. El análisis de datos se desarrolló en Python con las librerías NumPy, pandas, SciPy y Matplotlib. El cálculo del tamaño muestral se basó en la fórmula para poblaciones infinitas, con el objetivo de estimar la media de la escala de reepitelización con una precisión de $\pm 0,5$ puntos y un intervalo de confianza del 95%. Se anotaron la presencia de efectos adversos durante el estudio.

El estudio fue aprobado por el Comité de Investigación Médica de Euskadi (Código PS2018039).

La muestra incluyó 25 pacientes, siendo hombres el 60 %, con una edad entre 19 y 83 años. Las lesiones analizadas fueron principalmente heridas por abrasión (88 %), lesiones por quema-

Autores:

David Díaz-Hurtado¹,
María Pilar Etxart-Lasa²,
Oihane Izaga-González¹,
Leire Lodoso Gibaja¹,
Carolina de Miguel García¹,
Ioana Riaño-Fernández²

Filiación de los autores:

¹Servicio de Urgencias Generales, Hospital Universitario Donostia, San Sebastián, España.

²Plataforma de Investigación Clínica, Instituto de Investigación Sanitaria Biogipuzkoa, San Sebastián, España.

Correspondencia:

David Díaz-Hurtado.
Servicio de Urgencias Generales.
Hospital Universitario Donostia, San Sebastián, España.

E-mail:

David.diazhurtado@osakidetza.eus

Editor responsable:

Montserrat Amigó Tadrín.

DOI:

10.55633/s3me/REUE056.2025

dura (4 %), rozaduras (4 %) y otras lesiones (4 %). La mayoría de las lesiones (88 %) fueron de un tamaño < 1 % de la superficie corporal total según la "Regla de los 9 de Wallace"⁷. Las lesiones se localizaron en los brazos (36 %), piernas (44 %), tronco (12 %) y cara (8 %), estando localizadas principalmente en codo y rodilla derechas (40 %). Tres pacientes abandonaron el estudio.

Los pacientes tratados con la pomada reparadora mostraron una puntuación inicial promedio de 19,32 en la escala FEDPALLA que mejoró hasta 24,64 después de 21 días de aplicación. En la V1, las lesiones mostraban un porcentaje de reepitelización de 0 %. Tras 21 días de aplicación de la pomada, el porcentaje de reepitelización de la herida se situó en 96,36 %. El aumento del grado de reepitelización de las heridas fue continuo durante las visitas, destacando los primeros 7 días de uso con un 47,5 % de reepitelización. En la V4, las lesiones de 19 pacientes (86,36 %) ya habían alcanzado el 100 % de reepitelización (Figura 1).

El 50 % de los pacientes tratados con la pomada manifestó que les gustaba el producto. La reducción del enrojecimiento, picor e irritación y el aumento de la hidratación y suavidad fue confirmada por el 80 % de los pacientes. El 75 % de los pacientes percibió una mejoría de su herida en los primeros 10 días. En el cálculo del valor de NPS, el 50 % de los pacientes tratados con la pomada manifestó que les gustaba el producto y un 40 % afirmó que les gustaba bastante, obteniendo un NPS de 90,9. Durante el estudio hubo dos eventos adversos relacionados con el tratamiento (pústulas secas).

La cicatrización de heridas traumáticas es un desafío en enfermería que exige evaluación, tratamiento y seguimiento adecuados para optimizar los resultados. La escala FEDPALLA, que mide hidratación, dermatitis, vascularización, borde de la herida y depósitos perilesionales, aumentó 5,32 puntos de V1 a V4, reflejando una mejora del 21,6 % en la valoración de la piel perilesional y el pronóstico de reepitelización tras 21 días de aplicación. Ade-

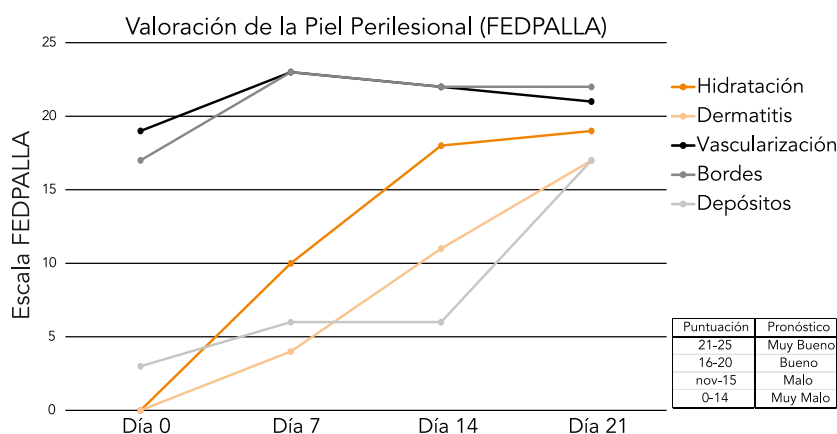


Figura 1. Evolución de los parámetros según la escala FEDPALLA.

más, la reepitelización de las heridas aumentó un 96,36 %, siendo más pronunciada durante los primeros 7 días de uso.

Estos resultados coinciden con estudios previos con el complejo RCS[®] y de Skin Barrier Protection[®]. Los extractos de *Opuntia ficus-indica* favorecen la formación de una película protectora en la piel debido a las propiedades bioadhesivas de sus polisacáridos⁸⁻¹⁰. Por otro lado, ensayos clínicos aleatorizados indican que el ácido hialurónico reduce el área de heridas tras cirugía con láser y se asocia con una alta satisfacción del paciente¹. Este efecto podría deberse también a su capacidad para formar una película viscoelástica protectora que facilita el transporte de solutos y la reepitelización^{12,13}. Asimismo, estudios *in vivo* indican que la lanolina puede incrementar la tasa de reepitelización de las heridas y el grosor dérmico¹⁴. La mejora en los parámetros evaluados podría atribuirse a la sinergia de los componentes y a las propiedades de protección de barrera del producto.

Durante la reepitelización, pueden surgir complicaciones que impacten psicológicamente en el paciente. Por ello, se realizó el seguimiento de la satisfacción de los pacientes respecto a la efectividad del producto en la evolución de las heridas y su uso. Además del tratamiento evaluado, el lavado previo de la herida es fundamental¹⁵.

El presente estudio presenta limitaciones como la ausencia de un grupo control, un número de participantes

bajo o la falta de cegamiento en la recogida de datos, que podrían introducir cierto sesgo.

En conclusión, la pomada reparadora es segura y efectiva en la evolución de las heridas abrasivas. Las evaluaciones cuantitativas y cualitativas de los pacientes apoyan su utilidad clínica.

INFORMACIÓN DEL ARTÍCULO

Conflicto de intereses: Los autores declaran no tener conflicto de interés en relación con el presente artículo.

Financiación: Este estudio ha sido patrocinado por Laboratorios Cinfa, quién ha sido el proveedor del producto sanitario utilizado en el presente estudio.

Responsabilidades éticas: Todos los autores han confirmado el mantenimiento de la confidencialidad y respeto de los derechos de los pacientes, acuerdo de publicación y cesión de derechos de los datos a la Revista Española de Urgencias y Emergencias.

Disponibilidad de datos en abierto: Los datos están disponibles bajo solicitud al autor asignado para la correspondencia.

Contribuciones a la autoría del artículo (CRediT): DDH: ha participado en la conceptualización, análisis frontal, investigación, metodología y redacción. MPEL: ha participado en la conceptualización, investigación y redacción del documento. OIG: ha participado en la conceptualización, investigación y redacción del documento. LLG: ha participado en la conceptualización, investigación y redacción del documento. CDMG: ha participado en la conceptualización, investigación y redacción del documento. IRF: ha participado en la conceptualización, análisis frontal, investigación, metodología y redacción.

Uso de herramientas de inteligencia artificial generativa: Los autores declaran no haber utilizado las herramientas de IA en la elaboración de este artículo.

Artículo no encargado por el Comité Editorial y con revisión externa por pares.

Agradecimientos: A todo el equipo investigador la labor realizada durante la investigación, especialmente a loana Riaño, por su ayuda y apoyo durante todo el proceso.

BIBLIOGRAFÍA

1. Bishop A. Role of oxygen in wound healing. *J Wound Care*. 2008;17:399-402.
2. Heyman H, Van De Looverbosch DE, Meijer EP, Schols JM. Benefits of an oral nutritional supplement on pressure ulcer healing in long-term care residents. *J Wound Care*. 2008;17:476-8, 480.
3. Keylock KT, Vieira VJ, Wallig MA, DiPietro LA, Schrementi M, Woods JA. Exercise accelerates cutaneous wound healing and decreases wound inflammation in aged mice. *Am J Physiol Regul Integr Comp Physiol*. 2008;294:R179-84.
4. Gray D, Cooper P. Nutrition and wound healing: what is the link? *Wound Care* 2001;10:86-9.
5. García González RF, Gago Fornell M, Chumilla López S, Gaztelu Valdés V. Abordaje de enfermería en heridas de urgencias. *Gerokomos* [Internet]. 2013 (Consultado 2 Octubre 2025). Disponible en: https://scielo.isciii.es/scielo.php?script=sci_arttext&pid=S1134-928X2013000300007
6. Palomar-Llatas F, Ruiz-Hontangas A, Castellano-Rioja E, Arantón Areosa L, Rumbo-Prieto JM, Fornes-Pujalte B. Validación de la escala FEDPALLA-II para valoración y pronóstico de la piel perilesional en úlceras y heridas. *Enferm Dermatol*. 2019;13:43-51.
7. Wallace AB. The exposure treatment of burns. *Lancet*. 1951;1:501-4.
8. Health Canada. *Opuntia ficus indica* extract. (Consultado 2 Octubre 2025). Disponible en: <https://webprod.hc-sc.gc.ca/nhp/nd-bdipsn/in-gredReq?id=11426>
9. Ribeiro RC, Barreto SM, Ostrosky EA, da Rocha-Filho PA, Veríssimo LM, Ferrari M. Production and characterization of cosmetic nanoemulsions containing *Opuntia ficus-indica* (L.) mill extract as moisturizing agent. *Molecules*. 2015;20:2492-509.
10. Galati EM, Monforte MT, Tripodo MM, d'Aquino A, Mondello MR. Antitumor activity of *Opuntia ficus indica* (L.) Mill. (Cactaceae): ultrastructural study. *J Ethnopharmacol*. 2001;76:1-9.
11. Turgut Çankaya Z, Gürbüz S, Bakıracar B, Ünsal B, Kurtis B. Evaluation of the effect of the application of hyaluronic acid following laser-assisted frenectomy: an examiner-blind, randomized, controlled clinical study. *Quintessence Int*. 2020;51:188-201.
12. Draelos ZD. New treatments for restoring impaired epidermal barrier permeability: skin barrier repair creams. *Clin Dermatol*. 2012;30:345-8.
13. Becker LC, Bergfeld WF, Belsito DV, Klaassen CD, Marks JG Jr, Shank RC, et al. Final report of the safety assessment of hyaluronic acid, potassium hyaluronate, and sodium hyaluronate. *Int J Toxicol*. 2009;28:5-67.
14. Chvapil M, Gaines JA, Gilman T. Lanolin and epidermal growth factor in healing of partial-thickness pig wounds. *J Burn Care Rehabil*. 1988;9:279-84.
15. Wilkins RG, Unverdorben M. Wound cleaning and wound healing: a concise review. *Adv Skin Wound Care*. 2013;26:160-3.