

Traumatismo craneoencefálico leve y biomarcadores de lesión cerebral aguda

Francisco Tembory Ruiz¹, Francisco Moya Torrecilla², Miguel Ángel Arráez Sánchez³, Ignacio Arribas Gómez⁴, Agustina Vicente Bártulos⁵, Francisco José Gallego España⁶, Miriam Menacho Román⁷, Audrey Morales Rodríguez⁸, Daniel Morell-García⁹, Inés Pecharromán de las Heras¹⁰, José Roberto Penedo Alonso¹¹, José Antonio Prieto Arruñada¹², Fernando Rosell Ortiz¹³, Carlos Sánchez Rodríguez¹⁴

Actualmente, la tomografía computarizada (TC) craneal es la herramienta de diagnóstico estándar para evaluar la lesión intracraneal de pacientes con traumatismo craneoencefálico (TCE) e identificar aquellos que necesitan tratamiento quirúrgico inmediato. Existe un consenso generalizado sobre la realización de la TC craneal en los pacientes con TCE moderado o grave, pero no hay acuerdo sobre a qué pacientes con TCE leve (puntuación en la Escala de Coma de Glasgow –GCS– entre 13-15) se debe realizar esta prueba, por la baja prevalencia de anomalías intracraneales detectadas por TC y la excepcional mortalidad ligada al daño cerebral leve. Los biomarcadores de detección rápida en suero/plasma GFAP (Proteína Ácida Fibrilar Glial) y UCH-L1 (Ubiquitina C-terminal Hidrolasa L1) sirven de ayuda a la toma de decisiones durante la evaluación de pacientes adultos con GCS 13-15 en las primeras 12 horas desde el TCE. Permiten determinar la necesidad de realizar una TC, reduciendo su uso a los casos necesarios.

Tras un TCE leve, en pacientes con GCS 15 con síntomas y/o factores de riesgo, GCS 14 o 13, un resultado negativo de GFAP y UCH-L1 en las primeras 12 horas, descarta la necesidad de realizar una TC craneal, con un valor predictivo negativo muy elevado. Estos pueden ser dados de alta para observación domiciliaria, siempre que estén recuperados y sin sintomatología. Si han transcurrido más de 12 horas del TCE, o al menos un biomarcador es positivo, se debe realizar una TC craneal y, tras ello, seguir los protocolos habituales según los hallazgos radiológicos y el estado clínico del paciente.

Palabras clave: Traumatismo craneoencefálico. Biomarcadores. Lesión cerebral aguda. GFAP, UCH-L1.

Mild head trauma and biomarkers of acute brain injury

Cranial computed tomography (CT) is the standard diagnostic tool for evaluating brain injury in patients with craniocerebral trauma and for identifying patients who should undergo immediate surgery. In spite of the general consensus on using cranial CT in patients with severe or moderate trauma, there is no agreement on whether CT is needed for those with mild injuries (Glasgow Coma Scale [GCS] scores, 13-15) given the low prevalence of intracranial abnormalities detected by CT and the low associated mortality. Two blood- and plasma-based biomarkers, glial fibrillary acidic protein (GFAP) and ubiquitin C-terminal hydrolase L1 (UCH-L1), are helpful for making decisions about adults with GCS scores between 13 and 15 in the first 12 hours after head injury. These biomarkers can indicate the need for CT or help rule out unnecessary imaging. The negative predictive value of negative findings for GFAP and UCH-L1 within 12 hours of trauma allows CT to be ruled out in patients with GCS 15 scores who have symptoms and/or risk factors. CT can also be avoided or in patients with GCS scores of 13 or 14. Such patients can be discharged to home observation if they have recovered sufficiently and are asymptomatic. If more than 12 hours have passed since the head injury or if one of the biomarkers is positive, a scan should be obtained and the usual protocols followed in accordance with the CT findings and clinical picture.

Keywords: Craniocerebral trauma. Biological markers. Brain injuries, acute. Glial fibrillary acidic protein (GFAP). Ubiquitin C-terminal hydrolase L1 (UCH-L1).

Filiación de los autores: ¹Servicio de Urgencias, Hospital Universitario Virgen de la Victoria, Málaga, España. ²Servicios Médicos Internacionales, Hospital Vithas Xanit Internacional, Málaga, España. ³Servicio de Neurocirugía, Hospital Regional Universitario Carlos Haya, Málaga, España. ⁴Servicio de Bioquímica Clínica, Hospital Universitario Ramón y Cajal, Madrid, España. ⁵Servicio de Radiología de Urgencias, Hospital Universitario Ramón y Cajal, Madrid, España. CIBER Enfermedades Respiratorias (CIBERES), Instituto de Salud Carlos III, Madrid, España. ⁶Centro de Emergencias Sanitarias 061 Andalucía, España. ⁷Servicio de Bioquímica Clínica, Hospital Universitario Ramón y Cajal, Madrid, España. ⁸Servicio de Urgencias, Hospital Universitario Ramón y Cajal, Madrid, España. ⁹Servicio de Análisis Clínicos, Hospital Universitario Son Espases, Mallorca, España. ¹⁰Servicio de Radiodiagnóstico, Sección de Urgencias y Neurorradiología, Hospital Universitario Ramón y Cajal, Madrid, España. ¹¹Servicio de Urgencias, Hospital Universitario Ramón y Cajal, Madrid, España. ¹²Sistema d'Emergències Mèdiques de Catalunya, Barcelona, España. ¹³Servicio de Emergencias 061 de La Rioja, Logroño, España. Centro de Investigación Biomédica de La Rioja, España. ¹⁴Servicio de Asistencia Municipal de Urgencia y Rescate Protección Civil (SAMUR-PC), Madrid, España.

Correspondencia: Francisco Tembory Ruiz. Servicio de Urgencias. Hospital Universitario Virgen de la Victoria, Campus de Teatinos, s/n, 29010 Málaga, España.

E-mail: pacotembory@gmail.com

Información del artículo: Recibido: 21-11-2023. Aceptado: 25-11-2023. Online: 21-12-2023.

Editor responsable: Guillermo Burillo-Putze.

Manejo del paciente con traumatismo craneoencefálico leve

La preocupación por la identificación de pacientes con traumatismo craneoencefálico (TCE) leve con alto riesgo de presentar lesión intracraneal aguda (LIA), sumado a la falta de herramientas objetivas disponibles durante la evaluación para determinar el estado neurocognitivo de los pacientes, ha propiciado un aumento exponencial de las peticiones de la tomografía computarizada (TC) craneal en los servicios de urgencias hospitalarios (SUH)¹⁻¹¹. Esta falta de objetividad es más evidente en determinados pacientes, en los cuales puede existir cierta confusión sobre si la clínica es causada por el TCE o es debida al abuso de drogas o ingesta de alcohol, o incluso a la presencia de enfermedades de base (por ej. Enfermedad de Alzheimer), u otras patologías neurodegenerativas que no permiten conocer con certeza el suceso, la sintomatología asociada o el mecanismo lesional.

Algunos de los principales efectos del TCE leve son inmediatos y se manifiestan a las pocas horas de la lesión, aunque los síntomas y signos máximos pueden presentarse desde horas hasta meses después del TCE. Las alteraciones cognitivas son frecuentes, en especial el tiempo de reacción visual y motora, el procesamiento de la información, la memoria y la atención, pero en una minoría de ocasiones pueden producir, además, lesiones intracraneales visibles en una TC¹². Únicamente entre el 7-10% de los pacientes con TCE leve (Escala de Coma de Glasgow – GCS– entre 15 y 13 puntos) presentan anomalías intracraneales detectadas por TC, de los cuales se estima que menos de un 1% requieren intervención neuroquirúrgica, siendo la mortalidad un resultado que podría catalogarse como excepcional (0,1%)^{1,12,13}. En concreto, las lesiones consideradas de bajo riesgo de progresión y necesidad de intervención neuroquirúrgica son: mínima hemorragia subaracnoidea de la convexidad, hematoma intraparenquimatoso o contusión hemorrágica en una sola localización, hematoma subdural o epidural, todas ellas con un tamaño menor o igual a 4 mm¹.

Por tanto, el bajo porcentaje de pacientes que presentan estas características y la mortalidad excepcional ligada al TCE leve, junto con el aumento de los costes asociados, la saturación de los SUH y los riesgos de exposición a la radiación, especialmente importante en menores de 20 años, han llevado a cuestionar el uso generalizado de la TC craneal urgente en el TCE leve^{1,14,15}.

Existe consenso en la realización de una TC craneal en los pacientes con TCE moderado o grave, pero todavía hay controversia para determinar en qué pacientes con TCE leve se debe realizar esta prueba diagnóstica¹⁶. En esta línea y con el fin de reducir pruebas innecesarias, se ha impulsado la búsqueda de herramientas que puedan identificar de forma eficaz y segura a los pacientes con bajo riesgo de LIA. Se han desarrollado diversos protocolos y guías clínicas con grupos de criterios o factores de riesgo orientados a la identificación precoz de pacientes que puedan presentar LIA y, por lo tanto, en los que es

necesaria la indicación de pruebas de neuroimagen o la observación hospitalaria^{1,16-22}. No obstante, la falta de especificidad de la clínica y la necesidad de mayor evidencia en determinados grupos de población con factores de riesgo, permiten justificar, en cierta medida, las diferencias entre guías y su impacto limitado en la reducción de realización de TC. Posiblemente, la sensibilidad de estos criterios para identificar a los pacientes con bajo riesgo de lesión intracraneal después de un TCE leve es más baja de lo que se describió originalmente^{17,18,23-25}. Por consiguiente, actualmente no se dispone de unas normas universalmente aceptadas y el uso de estos protocolos a nivel español es centro-dependiente, sin un consenso o protocolo, común, para el manejo del paciente con TCE leve.

En definitiva, uno de los principales retos en el manejo de estos pacientes es la necesidad de optimización de los recursos a través de una estratificación más detallada del riesgo con tal de poder definir el mejor abordaje para cada paciente.

Marcadores de daño cerebral agudo

En las últimas décadas ha habido importantes avances en el estudio de los biomarcadores en sangre que permiten mejorar el diagnóstico y la caracterización clínica de los pacientes con posible daño cerebral lo que, a su vez, ha supuesto una gran oportunidad hacia la comprensión de la fisiopatología de la enfermedad y la ayuda en la toma de decisiones clínicas.

Ante un impacto directo o fuerzas de aceleración-desaceleración aplicadas a la cabeza, se observa disfunción tanto inmediata como tardía de la barrera hematoencefálica/unidad gliovascular. La lesión causa estrés oxidativo y provoca un daño vascular primario que conduce a la filtración de proteínas hacia la sangre, además de la producción aumentada de mediadores proinflamatorios y la sobreexpresión de moléculas de adhesión celular en la superficie del endotelio cerebral, que promueven la entrada de células inflamatorias al parénquima cerebral traumatizado y la extravasación de glóbulos rojos^{26,27}.

Se han identificado más de 20 proteínas cerebrales en sangre, entre las cuales, algunas han demostrado predecir los resultados de la TC craneal en TCE leve (Tabla 1)²⁸⁻³⁰. El origen y la cinética de liberación son dos de los factores clave en el estudio de estas moléculas y su utilidad como biomarcadores.

En concreto, la proteína S100β ha sido uno de los biomarcadores en sangre más estudiado, e incluso se ha incluido en algunas guías clínicas y en áreas de triaje para la atención inicial a pacientes con TCE leve a nivel europeo^{19,25,31}. A pesar de que varios estudios han demostrado su elevada sensibilidad y valor predictivo negativo para la TC craneal aguda³⁰, el uso de la S100β, en la práctica clínica no se ha generalizado. Algunas de las causas de ello son: la elevación de la proteína en ausencia de TCE dependiendo del mecanismo lesional, debido a la existencia de fuentes extracraneales (tejido adiposo, musculoesquelético y melanocitos), el curso temporal del biomarcador en los fluidos corporales periféricos (la determinación debe

Tabla 1. Potenciales biomarcadores en sangre en el traumatismo craneocerebral

Origen	Neuronal		Glial		Lesión axonal	
	Biomarcador	NSE	UCH-L1	GFAP	S100β	NFL
Momento de liberación	Agudo: minutos a horas		Agudo: minutos a horas		Subaguda a crónica: horas a meses	
Contribución extracraneal significativa	Eritrocitos	Alguna expresión en gónadas, suprarrenales	Muy específico para el cerebro	Tejido adiposo, músculo, piel	Axonal	Hígado, riñón, testículos, nervios periféricos
Características	Los niveles sanguíneos dependen de la hemólisis	Hiperagudo - Agudo	Muy específico para el cerebro	Elevado en lesiones extracraneales	Puede permanecer elevado durante meses	Biomarcador de resultados a largo plazo (demencia)

GFAP: Proteína ácida fibrilar glial; NFL: Cadena ligera de neurofilamento; NSE: Enolasa específica de neuronas; UCH-L1: Ubiquitina C-terminal Hidrolasa L1.

realizarse antes de las 3 horas tras el traumatismo), así como a la robustez de los datos existentes^{29,32-39}.

Otros biomarcadores estudiados son la Proteína Ácida Fibrilar Glial (GFAP) y la Ubiquitina C-terminal Hidrolasa L1 (UCH-L1) y, específicamente, la combinación de ambos para la evaluación en periodo agudo tras un TCE.

La UCH-L1 es una de las proteínas más abundantes del cerebro. Representa el 1-2% de la proteína cerebral total y se localiza de forma exclusiva en las neuronas. Está implicada en la eliminación de proteínas degradadas y desnaturalizadas tras fenómenos oxidativos.

La GFAP es una proteína derivada del tejido astrocitario, cuya expresión y liberación es específica del cerebro, cualidad que la hace exclusiva como biomarcador de lesión cerebral en situaciones diversas, como son el daño traumático, eventos isquémicos y ciertos trastornos neurodegenerativos⁴⁰. Se trata de una proteína monomérica con un peso molecular de 52 KDa, liberada a la sangre a través de la barrera hematoencefálica, cuya integridad se ve afectada tras la lesión traumática, con un pico plasmático precoz en el primer día, decreciendo progresivamente durante la primera semana^{29,34,41}.

Los niveles de GFAP y UCH-L1 son medibles en la sangre periférica desde la primera hora después del TCE y alcanzan sus niveles más altos aproximadamente a las 20 y 8 horas, respectivamente¹⁴. Ambos valores decrecen con el tiempo, sin embargo, los valores de GFAP permanecen elevados más allá de las 72 horas¹⁴ (Figura 1). La diferencia de origen y cinéticas de ambos marcadores, determinan la

importancia de medir de forma conjunta ambas proteínas durante la evaluación de pacientes en la fase aguda tras el TCE.

Los resultados del estudio Bazarian *et al.* mostraron una sensibilidad del 95,8%, un valor predictivo negativo del 99,3% y una especificidad del 40,4%, para la prueba rápida en suero/plasma de los biomarcadores específicos GFAP y UCH-L1 para TCE leve³⁰. Estos hallazgos indican que la prueba puede predecir de manera fiable la ausencia de LIA visualizadas en una TC, lo que supone un cambio de paradigma en la evaluación de la enfermedad, disponiendo así de una prueba que, realizada en adultos mayores de 18 años en las 12 horas siguientes al traumatismo, podría reducir la realización de TC craneales innecesarias hasta en un 38%¹⁶.

Los autores indican que su uso en la práctica clínica puede suponer: acortar los tiempos de espera del paciente en el hospital y en consecuencia mejorar la eficiencia del SUH, la calidad asistencial percibida por los pacientes, reducir la exposición a la radiación derivada de la realización de una TC craneal, mejorar la evaluación de pacientes en estado de embriaguez, enfermedades de base u otras patologías neurodegenerativas y, finalmente, mitigar la sobrecarga de los servicios y profesionales implicados.

Estratificación clínica y evaluación del traumatismo craneoencefálico leve

El objetivo de esta evaluación es identificar la presencia de síntomas y factores de riesgo para presentar LIA,

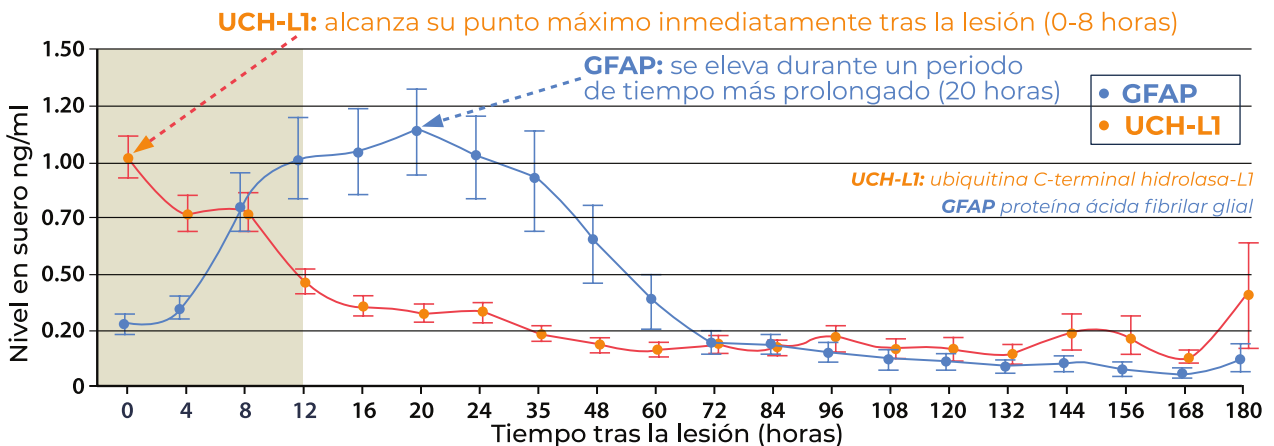


Figura 1. Perfil temporal de GFAP y UCH-L1 en pacientes con TC leve/moderado con lesión cerebral traumática (modificado de Papa L, *et al.*¹⁴).

evitando la realización de pruebas de neuroimagen en aquellos pacientes en los que el riesgo es muy reducido o inexistente^{1,44}. Esto es especialmente importante en la valoración de los pacientes con TCE leve, porque alrededor del 90% de las TC craneales que se solicitan son normales^{1,12,13}.

Tras la valoración, los pacientes con GCS 15 sin síntomas ni factores de riesgo (Tabla 2) pueden ser dados de alta para observación domiciliaria con información verbal y escrita de recomendaciones sobre aspectos a vigilar y posible evolución. Si precisa, a criterio médico, puede realizarse un periodo de observación en el SUH entre 6 y 24 horas. Además, también, según criterio médico y teniendo en cuenta la situación clínica individual, es posible solicitar la determinación de la combinación GFAP y UCH-L1, en caso de que hayan transcurrido menos de 12 horas desde el traumatismo, para descartar la necesidad de una TC craneal.

Estudio del daño cerebral agudo

Durante la evaluación del paciente adulto con TCE leve (GCS 13-15), la prueba rápida en suero/plasma de los biomarcadores específicos GFAP y UCH-L1 sirve como herramienta complementaria para ayudar en la toma de decisiones sobre la necesidad de realizar una TC craneal.

La determinación de la combinación de GFAP y UCH-L1 se solicita en las primeras 12 horas tras el traumatismo en pacientes con:

- GCS 15 con síntomas y/o factores de riesgo (Tabla 2).
- GCS 14 o GCS 13.

El proceso para el uso de la prueba sigue el procesamiento convencional de las muestras que llegan al laboratorio y es posible obtener los resultados entre 30 y 60 minutos. Un resultado negativo del análisis de los

Tabla 2. Factores de riesgo de mala evolución clínica en un traumatismo craneoencefálico leve

- Déficit neurológico.
- Coagulopatía, trastorno hemorrágico, toma de anticoagulantes o antiagregantes, excluyendo la monoterapia con ácido acetilsalicílico si no se acompaña de otros signos o síntomas ¹⁸ .
- ≥ 65 años.
- Intoxicación (alcohol o drogas).
- Vómito (≥ 2).
- Cefalea.
- Convulsiones postraumáticas.
- Pérdida de memoria a corto plazo o amnesia del episodio.
- Evidencia de lesión en cabeza o cuello.
- Lesión cerebral/intervención neuroquirúrgica previa.
- Mecanismo lesional peligroso, considerado como la expulsión de ocupantes o el vuelco de un vehículo a motor, el atropello de un peatón o ciclista y caídas desde una altura superior a la altura propia o cinco escalones.

biomarcadores GFAP y UCH-L1 en las primeras 12 horas tras el traumatismo se asocia con la ausencia de lesiones intracraneales, debido a su elevado valor predictivo negativo. Estos pacientes podrían ser dados de alta para observación domiciliaria con información verbal y escrita de recomendaciones ante posible evolución, siempre y cuando el paciente esté recuperado y sin sintomatología (Figura 2).

Todas las actuaciones deben evaluarse siempre en base a las necesidades individuales de cada paciente. El periodo de observación recomendado varía de 6 a 24 horas según hallazgos, los factores de riesgo asociados y la evolución del paciente. En cualquier caso, el paciente es dado de alta con información verbal y escrita de recomendaciones ante posible evolución, siempre y cuando clínicamente esté bien y no haya factores de riesgo postraumático a excepción del criterio de la edad de forma aislada.

En el caso de que hayan transcurrido más de 12 horas desde el traumatismo o el resultado del biomarcador sea positivo se debe realizar una TC craneal.

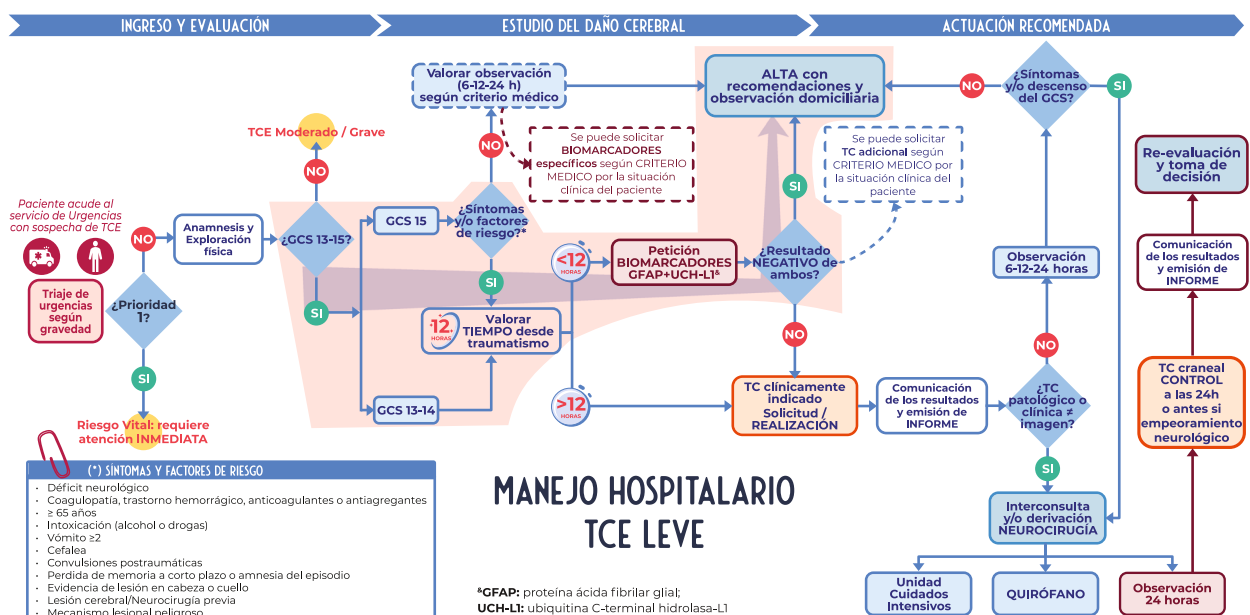


Figura 2. Manejo hospitalario del traumatismo craneoencefálico leve.

Tabla 3. Actuación recomendada en el uso de biomarcadores y realización de tomografía computarizada

- Transcurridas más de 12 horas (con Glasgow de 15 y factores/síntomas de riesgo o Glasgow de 13-14) desde el traumatismo o tras un resultado positivo del análisis de los biomarcadores GFAP y UCH-L1 estará indicada la TC craneal urgente.
- En el caso de TC sin hallazgos patológicos, los pacientes podrán ser dados de alta para observación domiciliaria, siempre y cuando clínicamente esté bien y no haya factores de riesgo postraumático a excepción del criterio de la edad de forma aislada.
- Consultar con el servicio de Neurocirugía ante una TC con hallazgos patológicos o bien cuando la clínica del paciente sea discordante con los resultados radiológicos.
- Solicitar una TC de control:
 - Si se realizó una TC inicial que reveló hallazgos patológicos, independientemente de la buena condición clínica del paciente y tras un periodo de observación de 24 horas.
 - Si los síntomas persisten o el paciente experimenta un deterioro neurológico durante el periodo de observación.

TC: tomografía computarizada; GFAP: Proteína Ácida Fibrilar Glial; UCH-L1: Ubiquitina C-terminal Hidrolasa L1.

Sin embargo, según criterio médico y teniendo en cuenta la situación clínica de cada paciente, independientemente de los resultados del biomarcador se puede solicitar la realización de una TC (Tabla 3).

Precauciones en pacientes en tratamiento con anticoagulantes

En el caso de TCE leve en pacientes con tratamiento antitrombótico, es necesario conocer el estado de la hemostasia mediante la solicitud de una analítica de coagulación estándar con INR en el caso de los antagonistas de la vitamina K (AVK) y en el caso de los anticoagulantes orales de acción directa (ACODs), se debe conocer también la función renal y la hora de la última ingesta del fármaco. Si existen dudas sobre la ingesta de ACOD se puede solicitar test de niveles ACODs o test específicos de coagulación en caso de estar disponibles⁴⁷.

Si en la TC aparecen hallazgos patológicos (sangrado) se recomienda suspender y revertir inmediatamente los fármacos anticoagulantes:

- Los AVK (si INR > 2) con concentrado de complejo protrombínico (CCP) y vitamina K. En caso de no disponer de CCP puede utilizarse plasma fresco congelado (PFC).

- En el caso de tomar el inhibidor de la trombina (dabigatran) se utilizará su agente reversor específico (idarucizumab). Si no estuviese disponible se utilizará CCP.

- Si realiza tratamiento con los XABANES o inhibidores del factor X (apixaban, edoxaban o rivaroxaban) se utilizará CCP, al no estar comercializado aún en nuestro entorno del agente reversor específico (andexanet alfa).

En los casos con resultados normales en la TC y transcurrido el tiempo de observación, puede continuarse con la pauta de anticoagulación valorando si es necesario ajustar dosis según INR en el caso de los AVK y según función renal en el caso de los ACODs. En este perfil de pacientes puede ser necesaria la comunicación y coordinación con el especialista de hematología.

Conclusión

La historia clínica (con especial atención a los factores de riesgo de mala evolución del TCE) y el examen físico son la base de la toma de decisiones en el manejo clínico del TCE leve. En estos TCE, la realización del TC craneal puede sustituirse, en las primeras 12 horas, por la determinación de la combinación GFAP y UCH-L1. Un resultado negativo de ambas, tiene un valor predictivo negativo suficiente para dar de alta al paciente y proceder a su vigilancia domiciliaria. No obstante, como en cualquier proceso asistencial urgente, sobre esta guía de actuación prevalece el criterio médico y la situación clínica individual del paciente, en la toma de decisiones en cuanto a alta y observación clínica o la necesidad de una TC craneal.

Anexo

Documento avalado por: Sociedad Española de Medicina de Urgencias y Emergencias (SEMES), Sociedad Española de Neurocirugía (SENEC), Sociedad Española de Radiología Médica (SERAM), Sociedad Española de Radiología de Urgencias (SERAU), Sociedad Española de Medicina de Laboratorio (SEQC-ML) y la Asociación Española de Médicos de Equipos de Fútbol (AEMEF).

INFORMACIÓN DEL ARTÍCULO

Conflicto de intereses: Los autores declaran no tener conflictos de interés en relación con el presente artículo.

Financiación: Abbott ha facilitado la participación de un equipo consultor externo independiente para coordinar y dinamizar todas las fases del estudio. No ha habido ningún otro tipo de financiación para el desarrollo de esta investigación.

Responsabilidades éticas: Todos los autores han confirmado el mantenimiento de la confidencialidad y respeto de los derechos de los pacientes, acuerdo de publicación y cesión de derechos de los datos a la Revista Española de Urgencias y Emergencias.

Artículo no encargado por el Comité Editorial y con revisión externa por pares.

BIBLIOGRAFÍA

1. Freire-Aragón MD, Rodríguez-Rodríguez A, Egea-Guerrero JJ. Actualización en el traumatismo craneoencefálico leve. *Med Clin.* 2017;149:122-7.
2. Dewan MC, Rattani A, Gupta S, Baticulon RE, Hung Y-C, Punchak M, et al. Estimating the global incidence of traumatic brain injury. *J Neurosurg.* 2019;130:1080-97.
3. Blennow K, Brody DL, Kochanek PM, Levin H, McKee A, Ribbers GM, et al. Traumatic brain injuries. *Nat Rev Dis Primers.* 2016;2:16084.
4. Maas AIR, Menon DK, Adelson PD, Andelic N, Bell MJ, Belli A, et al. Traumatic brain injury: integrated approaches to improve prevention, clinical care, and research. *Lancet Neurol.* 2017;16:987-1048.
5. Carroll L, Cassidy JD, Holm L, Kraus J, Coronado V. Methodological issues and research recommendations for mild traumatic brain injury: the who collaborating centre task force on mild traumatic brain injury. *J Rehabil Med.* 2004;36:113-25.
6. National Institute for Health and Care Excellence (NICE). (2023). Head injury: assessment and early management. (Consultado 1 Noviembre 2023). Disponible en: <https://www.nice.org.uk/guidance/ng232>
7. Jain, S., & Iverson, L. M. (2023). Glasgow Coma Scale.
8. Korley FK, Kelen GD, Jones CM, Diaz-Arrastia R. Emergency Department Evaluation of Traumatic Brain Injury in the United States, 2009-2010. *J Head Trauma Rehab.* 2016;31:379-87.
9. Lagares Gómez-Abascal A, Castaño León AM, Gómez PA. (s. f.). Traumatismo craneoencefálico. (Consultado 28 Abril 2023). Disponible en: <https://www.comunidad.madrid/hospital/12octubre/profesionales/servicios-quirurgicos/traumatismo-craneoencefalico>
10. Alted López E, Bermejo Aznárez S, Chico Fernández M. Actualizaciones en el manejo del traumatismo craneoencefálico grave. *Med Intensiva.* 2009;33:16-30.
11. Novoa Ferro M, Santos Armentia E, Silva

- Priegue N, Jurado Basildo C, Sepúlveda Villegas CA, Del Campo Estepar S. Tomografía computarizada cerebral solicitada desde Urgencias: la realidad. *Radiología*. 2022;64:422-32.
12. Vacca VM. Tratamiento del traumatismo craneoencefálico leve en adultos. *Nursing (Ed. Española)*. 2019;36:32-9.
 13. Easter JS, Haukoos JS, Meehan WP, Novack V, Edlow JA. Will Neuroimaging Reveal a Severe Intracranial Injury in This Adult With Minor Head Trauma? *JAMA*. 2015;314:2672.
 14. Papa L, Ladde JG, O'Brien JF, Thundiyil JG, Tesar J, Leech S, et al. Evaluation of Glial and Neuronal Blood Biomarkers Compared With Clinical Decision Rules in Assessing the Need for Computed Tomography in Patients With Mild Traumatic Brain Injury. *JAMA Network Open*. 2022;5:e221302.
 15. Wardlaw J, Keir S, Seymour J, Lewis S, Sandercock P, Dennis M, et al. What is the best imaging strategy for acute stroke? *Health Technology Assessment*. 2004;8(1).
 16. Linares Beltrán AM, Garrido Alonso D, Simón Merlo MJ, Díez Tascón A, Jaen Cañadas M, Martí de Gracia M. Algoritmo de imagen ante traumatismo craneoencefálico leve en el adulto en urgencias. *Sociedad Española de Radiología de Urgencias (SERAU)*; 2018.
 17. Bazarian JJ, Welch RD, Caudle K, Jeffrey CA, Chen JY, Chandran R, et al. Accuracy of a rapid glial fibrillary acidic protein/ubiquitin carboxyl-terminal hydrolase L1 test for the prediction of intracranial injuries on head computed tomography after mild traumatic brain injury. *Acad Emerg Med*. 2021;28:1308-17.
 18. Sultan HY. Application of the Canadian CT head rules in managing minor head injuries in a UK emergency department: implications for the implementation of the NICE guidelines. *Emerg Med J*. 2004;21:420-5.
 19. Undén J, Ingebrigtsen T, Romner B, & Scandinavian Neurotrauma Committee (SNC). Scandinavian guidelines for initial management of minimal, mild and moderate head injuries in adults: an evidence and consensus-based update. *BMC Med*. 2013;11:50.
 20. Stiell IG, Wells GA, Vandemheen K, Clement C, Lesiuk H, Laupacis A, et al (2001). The Canadian CT Head Rule for patients with minor head injury. *Lancet*. 2001;357:1391-6.
 21. Haydel MJ, Preston CA, Mills TJ, Luber S, Blaudeau E, DeBlieux PMC. Indications for Computed Tomography in Patients with Minor Head Injury. *NEJM*. 2000;343:100-5.
 22. Valle Alonso J, Fonseca del Pozo FJ, Vaquero Álvarez M, Lopera Lopera E, García Segura M, García Arévalo R. Comparison of the Canadian CT head rule and the New Orleans criteria in patients with minor head injury in a Spanish hospital. *Med Clin*. 2016;147:523-30.
 23. Stiell IG, Clement CM, Grimshaw JM, Brison RJ, Rowe BH, Lee JS, et al. A prospective cluster-randomized trial to implement the Canadian CT Head Rule in emergency departments. *CMAJ*. 2010;182:1527-32.
 24. Sharp AL, Nagaraj G, Rippberger EJ, Shen E, Swap CJ, Silver MA, et al. Computed Tomography Use for Adults With Head Injury: Describing Likely Avoidable Emergency Department Imaging Based on the Canadian CT Head Rule. *Acad Emerg Med*. 2017;24:22-30.
 25. Undén L, Calcagnile O, Undén J, Reinstrup P, Bazarian J. Validation of the Scandinavian guidelines for initial management of minimal, mild and moderate traumatic brain injury in adults. *BMC Med*. 2015;13:292.
 26. Chodobski A, Zink BJ, Szmydynger-Chodobska J. Blood-Brain Barrier Pathophysiology in Traumatic Brain Injury. *Trans Stroke Res*. 2011;2:492-516.
 27. Zetterberg H, Blennow K. Fluid biomarkers for mild traumatic brain injury and related conditions. *Nat Rev Neurol*. 2016;12:563-74.
 28. Wang KK, Yang Z, Zhu T, Shi Y, Rubenstein R, Tyndall JA, et al. An update on diagnostic and prognostic biomarkers for traumatic brain injury. *Exp Rev Mol Diagn*. 2018;18:165-80.
 29. Janigro D, Mondello S, Posti JP, Uden J. GFAP and S100B: What You Always Wanted to Know and Never Dared to Ask. *Front Neurol*. 2022;13.
 30. Bazarian JJ, Biberthaler P, Welch RD, Lewis LM, Barzo P, Bogner-Flatz V, et al. Serum GFAP and UCH-L1 for prediction of absence of intracranial injuries on head CT (ALERT-TBI): a multicentre observational study. *Lancet Neurol*. 2018;17:782-9.
 31. Ananthaharan A, Kravdal G, Straume-Naesheim TM. Utility and effectiveness of the Scandinavian guidelines to exclude computerized tomography scanning in mild traumatic brain injury - a prospective cohort study. *BMC Emerg Med*. 2018;18:44.
 32. Haimoto H, Hosoda S, Kato K. Differential distribution of immunoreactive S100-alpha and S100-beta proteins in normal nonnervous human tissues. *Lab Invest*. 1987;57:489-98.
 33. Schulte S, Podlog LW, Hamson-Utley JJ, Strathmann FG, Strüder HK. A Systematic Review of the Biomarker S100B: Implications for Sport-Related Concussion Management. *J Athl Train*. 2014;49:830-50.
 34. Metting Z, Wilczak N, Rodiger LA, Schaaf JM, van der Naalt J. GFAP and S100B in the acute phase of mild traumatic brain injury. *Neurology*. 2012;78:1428-33.
 35. Steiner J, Bernstein H-G, Biellau H, Berndt A, Brisch R, Mawrin C, et al (2007). Evidence for a wide extra-astrocytic distribution of S100B in human brain. *BMC Neuroscience*. 2007;8:2.
 36. Savola O, Pyhtinen J, Leino TK, Siitonen S, Niemel O, Hillbom M. Effects of Head and Extracranial Injuries on Serum Protein S100B Levels in Trauma Patients. *J Trauma*. 2004;56:1229-34.
 37. Papa L, Silvestri S, Brophy GM, Giordano P, Falk JL, Braga CF, et al. GFAP Out-Performs S100β in Detecting Traumatic Intracranial Lesions on Computed Tomography in Trauma Patients with Mild Traumatic Brain Injury and Those with Extracranial Lesions. *J Neurotrauma*. 2014;31:1815-22.
 38. Okonkwo DO, Puffer RC, Puccio AM, Yuh EL, Yue JK, Diaz-Arrastia R, et al. Point-of-Care Platform Blood Biomarker Testing of Glial Fibrillary Acidic Protein versus S100 Calcium-Binding Protein B for Prediction of Traumatic Brain Injuries: A Transforming Research and Clinical Knowledge in Traumatic Brain Injury Study. *J Neurotrauma*. 2020;37:2460-7.
 39. Sotiropoulos A, Alexiou GA, Voulgaris S. Letter to the Editor Regarding «Glial Fibrillary Acidic Protein (GFAP) Outperforms S100 Calcium-Binding Protein B (S100B) and Ubiquitin C-Terminal Hydrolase L1 (UCH-L1) as Predictor for Positive Computed Tomography of the Head in Trauma Subjects». *World Neurosurgery*. 2019;131:294.
 40. Herrmann M, Vos P, Wunderlich MT, de Bruijn CHMM, Lamers KJB. Release of Glial Tissue-Specific Proteins After Acute Stroke. *Stroke*. 2000;31:2670-7.
 41. Eng LF, Ghirmikar RS, Lee YL. Glial fibrillary acidic protein: GFAP-thirty-one years (1969-2000). *Neurochem Res*. 2000;25:1439-51.
 42. SAMUR. Comunidad de Madrid. (s. f.). Gestión de llamadas de emergencia. (Consultado 19 Abril 2023). Disponible en: <https://www.madrid.es/ficheros/SAMUR/data/122.htm>
 43. Jagoda AS, Bazarian JJ, Bruns JJ, Cantrill SV, Gean AD, Howard PK, et al. Clinical Policy: Neuroimaging and Decisionmaking in Adult Mild Traumatic Brain Injury in the Acute Setting. *Ann Emerg Med*. 2008;52:714-8.
 44. Ontario Neurotrauma Foundation. Guideline for Concussion/Mild Traumatic Brain Injury & Prolonged Symptoms. Healthcare Professional Version. (Third); 2018.
 45. SAMUR. Comunidad de Madrid. (s. f.). Urgencias Tarumatológicas. Traumatismo craneoencefálico. (Consultado 25 Abril 2023). Disponible en: https://www.madrid.es/ficheros/SAMUR/data/304_02.htm
 46. Soler W, Gómez Muñoz M, Bragulat E, Álvarez A. El triaje: herramienta fundamental en urgencias y emergencias. *An Sis San Navar*. 2010;33:55-68.
 47. Tomaselli GF, Mahaffey KW, Cuker A, Dobesh PP, Doherty JU, Eikelboom JW, et al. ACC Expert Consensus Decision Pathway on Management of Bleeding in Patients on Oral Anticoagulants. *J Am Col Cardiol*. 2020;76:594-622.