

Utilidad de la ecografía clínica a pie de cama en la enfermedad tromboembólica de la COVID-19

Usefulness of point-of-care ultrasound in venous thromboembolism related to COVID-19

Sr. Editor:

La ecografía a pie de cama está adquiriendo una importancia creciente en los servicios de urgencias por su disponibilidad, accesibilidad, versatilidad y no generan radiación¹. Presentamos el caso de una mujer de 54 años que acudió a urgencias con una infección leve por SARS-CoV-2, con PCR (reacción en cadena de la polimerasa) positiva para el mismo a ciclos bajos, compatible con una elevada carga viral. Tres semanas después, la paciente volvió a consultar por disnea de inicio brusco, tos y dolor pleurítico. La paciente era alérgica a contrastes yodados, sin otros antecedentes de interés.

En la exploración se observaba taquicardia, taquipnea y saturación de oxígeno

no 94% basal, auscultación pulmonar únicamente con crepitantes en base pulmonar derecha. No presentaba signos indicativos de trombosis venosa profunda (TVP). Con la sospecha de tromboembolismo pulmonar (TEP), se solicitó radiografía de tórax, la cual mostró infiltrados intersticiales compatibles con neumonía COVID-19, y analítica de sangre, en la que destacaban leucocitosis de 18.000/mm³, proteína C reactiva de 256 mg/l y dímero-D de 10.820 ug/L. La PCR para SARS-CoV-2 permanecía positiva a ciclos elevados, indicando carga viral baja. Debido a su alergia al yodo, no se solicitó angioTC, realizándose una ecografía a pie de cama, la cual mostró trombosis de la vena femoral derecha (Figura 1). La ecocardiografía no mostró sobrecarga del ventrículo derecho. La paciente ingresó con diagnóstico de enfermedad tromboembólica venosa (ETE) asociada a COVID-19, iniciándose tratamiento con anticoagulantes, presentando buena evolución clínica.

La ETEV es una patología relativamente frecuente en los servicios de urgencias, y su incidencia parece encon-

trarse aumentada en pacientes con COVID-19². El diagnóstico se basa en la sospecha clínica, ayudado por escalas predictoras y parámetros analíticos, confirmándose con pruebas de imagen. El angio-TC continúa siendo la técnica de referencia para el diagnóstico de TEP y la ecografía doppler es la técnica de elección para diagnosticar TVP³. Las escalas predictivas para el diagnóstico de TVP, como los criterios de Wells, no predicen adecuadamente la enfermedad en el caso de pacientes con COVID-19⁴. El D-dímero tiene una buena sensibilidad para ETEV, y se propone utilizar puntos de corte similares a los de la población general para el COVID-19, ya que aumentar el valor de corte, incrementando su especificidad, haría que perdiera su valor predictivo negativo⁵. Aunque el angioTC es la prueba complementaria de elección para el diagnóstico de TEP, existen múltiples limitaciones para su uso, como la alergia a contraste, el embarazo⁶ o la insuficiencia renal, además de los riesgos derivados de la aplicación endovenosa de contraste y la exposición a radiación ionizante, así como

Autores:

María Minué-Estirado¹,
Jon Ander Ibáñez-Amorena¹,
Irene Aranz-González²,
María Mir-Montero^{2,3}

Filiación de los autores:

¹Medicina Familiar y Comunitaria, Centro de Salud José María Llanos, Unidad Docente Sureste, Madrid, España.

²Servicio de Urgencias, Hospital Infanta Leonor, Madrid, España.

³Unidad Corta Estancia, Hospitalización a Domicilio, Hospital Universitario Infanta Leonor, Universidad Complutense Madrid, España.

E-mail:

maria.minue@salud.madrid.org

Responsabilidades éticas:

Los autores han confirmado su autoría, la no existencia de financiación externa y el mantenimiento de la confidencialidad y respeto de los derechos de los pacientes y, acuerdo de publicación y cesión de derechos a la Revista Española de Urgencias y Emergencias.

Editor responsable:

Guillermo Burillo Putze.

DOI:10.55633/s3me/REUE.A060.2024

www.reue.org

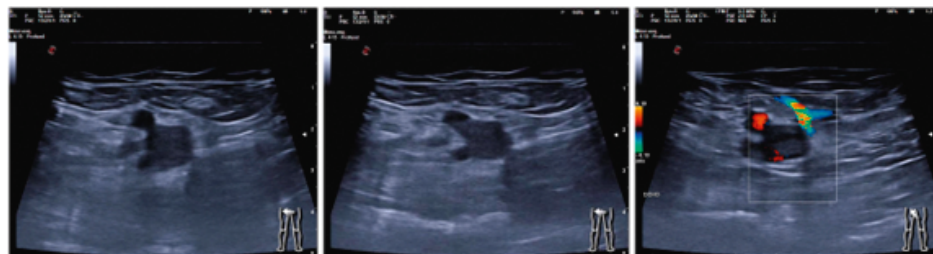

Figura 1. La imagen de la izquierda muestra un corte transversal de la vena y la arteria femorales derecha con un aumento de tamaño de la vena femoral. En la imagen central se observa la ausencia de colapsabilidad de la vena con la compresión. La imagen de la derecha muestra la ausencia de flujo sanguíneo en la vena femoral con vascularización colateral parcial.

el hecho de no estar disponible en algunos centros sanitarios. La gammagrafía de ventilación-perfusión puede ser una alternativa, sin embargo, la neumonitis asociada a COVID-19 limita su utilidad en estos pacientes².

La ecografía puede jugar un papel importante en el diagnóstico del TEP cuando el angioTC no pueda usarse¹. La ecografía multiórgano incluyendo corazón, pulmones y sistema venoso tiene una sensibilidad del 90% y una especificidad del 86,2%, aunque la mayoría de los estudios sobre el valor diagnóstico de la ecografía multiórgano en la ETEV fueron realizados antes del COVID-19. La ecografía, además, puede ser útil para valorar diagnósticos diferenciales con presentación clínica similar¹.

Creemos que, una ecografía doppler positiva, incluso en ausencia de síntomas de TVP, con una alta sospecha de TEP, como en el caso de nuestra paciente, tiene una buena rentabilidad diagnóstica. En estos pacientes se podría obviar la necesidad de un angioTC², eliminando los riesgos derivados de la misma y aumentando la accesibilidad y rapidez en el diagnóstico.

BIBLIOGRAFÍA

1. Falcón Morales FM. Ecografía de urgencias: aclarar conceptos. Rev Esp Urg Emerg. 2022;1:54-5.
2. Kyriakoulis KG, Kokkinidis DG, Kyprianou IA, Papanastasiou CA, Archontakis-Barakakis P, Doundoulakis I, et al. Venous thromboembolism in the era of COVID-19. Phlebology. 2021;6:91-9.

3. Parry AH, Wani AH. Pulmonary embolism in coronavirus disease-19 (COVID-19) and use of compression ultrasonography in its optimal management. Thrombosis Research. 2020;192:36.
4. Pizzi R, Gini G, Caiano L, Castelli B, Dotan N, Magni F, et al. Coagulation parameters and venous thromboembolism in patients with and without COVID-19 admitted to the Emergency Department for acute respiratory insufficiency. Thrombosis Research. 2020;196:209-12.
5. Suh YJ, Hong H, Ohana M, Bompard F, Revel MP, Valle C, et al. Pulmonary Embolism and Deep Vein Thrombosis in COVID-19: A Systematic Review and Meta-Analysis. Radiology. 2021;298:E70-80.
6. Jiménez S. Tromboembolia de pulmón y gestación: una aproximación actualizada para urgencias. Rev Esp Urg Emerg. 2023;2:48-51.
7. Nazerian P, Vanni S, Volpicelli G, Gigli C, Zanobetti M, Bartolucci M, et al. Accuracy of point-of-care multiorgan ultrasonography for the diagnosis of pulmonary embolism. Chest. 2014;145:950-7.

Hipotermia y onda de Osborn

Hypothermia and the J wave of Osborn

Sr. Editor:

Presentamos el caso de un paciente de 67 años, con antecedentes de hipertensión arterial y enfermedad pulmonar obstructiva crónica, encontrado inconsciente en su domicilio con

una presión arterial (PA) de 90/65 mmHg, 113 lpm y saturación periférica de O₂ (SpO₂) de 83%. La temperatura corporal periférica era indetectable. Se procedió a intubación orotraqueal por bajo nivel de conciencia y traslado al servicio de urgencias hospitalario. A su llegada el paciente persistía con temperatura indetectable medida con termómetro rectal, PA de 84/57, 126

lpm, SpO₂ 99%. Se determinó una temperatura central por sonda esofágica de 32°C.

El electrocardiograma (ECG) inicial (Figura 1) objetivó la presencia de deflexiones convexas prominentes en la unión entre QRS e inicio del segmento ST. Dicha alteración corresponde a la denominada onda J o de Osborn, que se presenta preferentemen-

Autores:

Iván Agra Montava,
Carlos José Romero Carrete,
Isel Borrego Yanes,
Luisa Fernanda Villate Robles

Filiación de los autores:

Servicio de Urgencias y
Coordinación de Transplantes,
Hospital de la Santa Creu i
Sant Pau
Barcelona, España.

E-mail:

iagra@santpau.cat

Responsabilidades éticas:

Los autores han confirmado su autoría, la no existencia de financiación externa y el mantenimiento de la confidencialidad y respeto de los derechos de los pacientes y, acuerdo de publicación y cesión de derechos a la Revista Española de Urgencias y Emergencias.

Editor responsable:

Fernando Rosell Ortiz.

DOI:10.55633/s3me/REUE.A061.2024
Rev Esp Urg Emerg. 2023;2:117-122

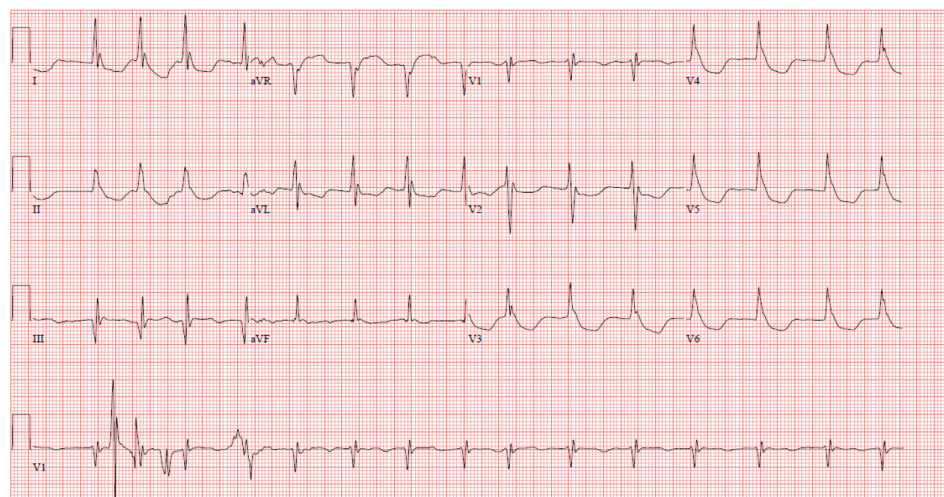


Figura 1. ECG ingreso: deflexiones convexas prominentes en la unión entre QRS e inicio del segmento ST.

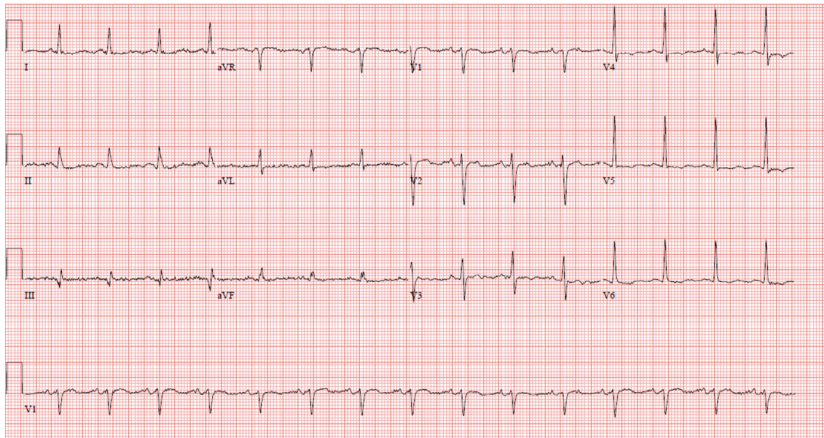


Figura 2. ECG control. Normalización electrocardiográfica.

te en derivaciones precordiales como una deflexión positiva entre la porción terminal del QRS e inicios del segmento ST¹.

Se indicaron medidas de soporte vital a nuestro paciente y antibioterapia empírica, y, tras la realización de pruebas complementarias donde se descartaron alteraciones electrolíticas y del equilibrio ácido-base, se orientó como un shock séptico secundario a una neumonía, asociado a hipotermia grave por exposición al frío. Se procedió al calentamiento con mantas térmicas

y la infusión de sueros calientes observándose la normalización del ECG (Figura 2).

La onda J de Osborn se asocia a temperaturas corporales por debajo de los 34°C con desaparición de ésta tras la normalización de la temperatura. No se conoce si este cambio electrocardiográfico se debe a una alteración de la despolarización del ventrículo o bien a una repolarización ventricular precoz, pero presenta una alta sensibilidad y especificidad para la hipotermia. Además, ciertos estu-

dios relacionan el grado de hipotermia con la presencia de dicha onda, siendo el tamaño de esta inversamente proporcional a la temperatura corporal del paciente³⁻⁵. Sin embargo, la onda J de Osborn no es patognómica de la hipotermia, y puede observarse en otras patologías, como la hipercalemia, el síndrome de Brugada, la angina vasoespástica o ciertas enfermedades cerebrovasculares^{2,3}. Esta alteración puede confundirse con signos de isquemia aguda, hecho que puede ser descartado por el contexto clínico, las pruebas complementarias y la normalización del ECG tras recuperarse la temperatura corporal.

BIBLIOGRAFÍA

1. Mattu A, Brady W, Perron A. Electrocardiographic manifestations of Hypothermia. *Am J Emerg Med.* 2002;20:314-26.
2. Polderman KH. Mechanisms of action, physiological effects, and complications of hypothermia. *Crit Care Med.* 2009;37 (suppl):S186-S202.
3. Shah R, Rashid A, Mizeracki A. An Elderly Unresponsive JAMA. 2016;315:17.
4. González-Castro A, Suberviola Cañas B, Vallejo A, Holanda MS, Rodríguez Borregán JC. Presencia de onda J de Osborn en situación de hipotermia sin bradicardia asociada. *Med Intensiva* 2007;31;9:527-8.
5. Krantz M, Lowery C. Giant Osborn waves in hypothermia. *N Engl J Med.* 2005;352:184.

Autores:
Alberto Villota Bello.

Filiación de los autores:
Servicio de Urgencias, Hospital Universitario Miguel Servet, Zaragoza, España.

E-mail:
albertovillotabello@gmail.com

Responsabilidades éticas:
El autor ha confirmado su autoría, la no existencia de financiación externa y el mantenimiento de la confidencialidad y respeto de los derechos de los pacientes y, acuerdo de publicación y cesión de derechos a la Revista Española de Urgencias y Emergencias.

Editor responsable:
Guillermo Burillo Putze.

DOI:10.55633/s3me/REUE.A062.2024
www.reue.org

Sobre la revisita como red flag ante el riesgo del fracaso diagnóstico

On seeing revisiting as a red flag for risk of diagnostic failure

Sr. Editor:

Dentro del ámbito de la gestión sanitaria, la tasa de retorno a urgencias o revisita (aquellos pacientes que en las primeras 72 horas tras el alta reconsultan), es considerado un indicador de calidad para valorar la eficacia asistencial¹. Pero este indicador, si no está formulado adecuadamente

(revisita por el mismo motivo de consulta, revisita por distinto motivo de consulta, revisita que genera ingreso hospitalario, revisita que precisa tratamiento endovenoso, etc.) y está por encima del umbral deseado, corre el riesgo de informar de forma errónea sobre la capacidad resolutoria de un servicio de urgencias. A pesar de ello, puede haber ocasiones en las que debería entenderse como un signo de alarma o *red flag*. A modo de ejemplo, presentamos el siguiente caso.

Paciente varón de 48 años con una infección por *Helicobacter pylori* como

único antecedente médico-quirúrgico, que acudió a urgencias hospitalarias por un dolor abdominal difuso. Presentaba una situación de inestabilidad hemodinámica (taquicárdico, hipotenso, febril y desaturado) e impresión de gravedad. Asimismo, en la exploración física abdominal, presentaba dolor de características cólicas y dolor a la palpación en hemiabdomen superior, sin apreciarse masas, megalias ni signos de irritación peritoneal.

Había consulta a urgencias en 6 ocasiones en los últimos 40 días por el mismo motivo, en concreto 40

días antes, 34 días, 30 días y en 2 ocasiones en las últimas 24 horas. A pesar de que los perfiles analíticos resultaban anodinos, se realizó ecografía abdominal en 3 ocasiones (días menos 34, menos 30 y menos 1, respecto al último), sin hallazgos indicativos de patología. Una vez estabilizado el paciente mediante sueroterapia, reposición hidroelectrolítica y manejo de la situación de sepsis mediante reanimación por objetivos individuales con drogas vasoactivas, antibioterapia empírica y fármacos hemostáticos, se trasladó a la sala de radiología para la realización de una tomografía computarizada de tórax-abdomen-pelvis con contraste, con la finalidad de filiar el cuadro². Los hallazgos obtenidos identificaron una perforación de colon secundaria a un adenocarcinoma en el ángulo esplénico (T2N1M0), con peritonitis fecaloidea.

El paciente fue intervenido quirúrgicamente de forma urgente, con posterior evolución favorable, siendo dado de alta a los 47 días de su diagnóstico y estabilización en urgencias.

En base a este caso, creemos que la tasa de revisita no debería ser utilizada únicamente como criterio de calidad de medición de la eficacia, si no que podría ser valorado como un fac-

tor de riesgo más a la hora de tomar una decisión diagnóstica, terapéutica o de destino del paciente³. Por otro lado, el hecho de reconsultar, no quiere decir necesariamente que las medidas realizadas hasta ese momento no sean las apropiadas⁴. En todo caso, puede traducir que en el momento de la valoración inicial éstas han podido ser adecuadas, pero dado el carácter cambiante y evolutivo de la enfermedad se han tornado insuficientes para el momento en el que el paciente reconsulta⁵.

Por ello, reconsultar, siempre y cuando el parámetro esté adecuadamente definido, puede ser entendido como un factor de riesgo de importancia para identificar pérdidas de oportunidades diagnósticas y con ello, adecuar las medidas diagnóstico-terapéuticas al paciente en el momento que consulta con la finalidad de llegar a un diagnóstico lo más certero posible^{6,7}.

Además, como ilustra este caso, sin duda los servicios de urgencias hospitalarias siguen siendo el último eslabón de seguridad de los pacientes del Sistema Nacional de Salud en España, cuando otros dispositivos asistenciales no detectan patologías de importancia o, simplemente no acuden a ellos los pacientes^{8,9}.

BIBLIOGRAFÍA

1. Sociedad Española de Medicina de Urgencias y Emergencias. Criterios de acreditación de servicios de urgencias de hospitales, 4ª Ed. 2019. (Consultado 18 Enero 2023). Disponible en: <https://www.semes.org/wp-content/uploads/2019/11/CRITERIOS-ACREDITACION-SEMES-v6-2019.pdf>
2. Kielar AZ, Patlas MN, Katz DS. Oral contrast for CT in patients with acute non-traumatic abdominal and pelvic pain: what should be its current role? *Emerg Radiol.* 2016;23:477-81.
3. Soh CHW, Lin Z, Pan DST, Ho WH, Mahadevan M, Chua MT, et al. Risk Factors for Emergency Department Unscheduled Return Visits. *Medicina (Kaunas).* 2019;55:457.
4. Albert A, Jacob J, Malchair P, Llopis F, Fuentes L, Martín C, et al. Predictores de revisita en pacientes con infección aguda COVID-19 con seguimiento al año: estudio de cohorte HUBCOVID365. *Emergencias.* 2022;34:38-46.
5. Jacob J, Cabello I, Yuguero O, Guzmán JA, Arranz Betegón M, Abadías MJ, et al. Registro de fibrilación auricular en servicios de urgencias del Institut Català de la Salut (URGFAICS): análisis en función del tipo de fibrilación auricular y de la reconsulta a urgencias relacionada a los 30 días. *Emergencias.* 2019;31:99-106.
6. Halsey-Nichols M, McCoin N. Abdominal Pain in the Emergency Department: Missed Diagnoses. *Emerg Med Clin North Am.* 2021;39:703-17.
7. Tsai CL, Ling DA, Lu TC, Lin JC, Huang CH, Fang CC. Inpatient Outcomes Following a Return Visit to the Emergency Department: A Nationwide Cohort Study. *West J Emerg Med.* 2021;22:1124-30.
8. Sesma Sánchez J. Saturación en los servicios de urgencias hospitalarios *An Sist Sanit Navar.* 2012;35:195-8.
9. Rivas-Clemente FPJ, Pérez-Baena S, Ochoa-Vilator S, Hurtado-Gallar J. Atenciones en urgencias a demanda del paciente sin seguimiento posterior en atención primaria: frecuencia y características. *Emergencias.* 2019;31:234-8.

Autores:

María Inés de Gusmão Ramos
Marqués Pinto,
Susana Ascaso López de Soria,
Faisal Hamed Ahmed.

Filiación de los autores:

Servicio de Urgencias, Hospital
Universitario de Ceuta, España.

E-mail:

mariaa.ines@hotmail.com

Responsabilidades éticas:

Los autores han confirmado su autoría, la no existencia de financiación externa y el mantenimiento de la confidencialidad y respeto de los derechos de los pacientes y, acuerdo de publicación y cesión de derechos a la Revista Española de Urgencias y Emergencias.

Editor responsable:

Guillermo Burillo Putze.

DOI:10.55633/s3me/REUE.A063.2024

Rev Esp Urg Emerg. 2023;2:117-122

Agitación psicomotriz y hematuria en contexto de proceso infeccioso en paciente pediátrico

Psychomotor agitation and hematuria in the context of an infectious process in a pediatric patient

Sr. Editor:

Las urgencias pediátricas son un reto para el médico

de urgencias, máximo cuando realiza éste su trabajo en hospitales comarcales¹.

Presentamos el caso de un niño de 11 años, traído a urgencias por desconexión del medio con retroversión ocular y rigidez generalizada, e hipotonía posterior. Además, presentaba epistaxis leve y sangrado oral, ambos de pequeña cantidad. Referían sus progenitores que el día anterior había presentado malestar general, astenia, visión borrosa y hematuria. Como antecedentes, el paciente había sido atendido

en urgencias la semana anterior, por cuadro febril, disnea, vómitos y diarreas, siendo dado de alta con el diagnóstico de gastroenteritis aguda y cuadro respiratorio. Su hermana, de 14 años, había acudido el día anterior a urgencias por faringoamigdalitis pultácea. Otros antecedentes personales eran obesidad, asma bronquial y amigdalectomía.

A la exploración, el niño estaba muy agitado, sin conectar con el medio ni fijar la mirada, y se apreciaban restos de sangre seca en la

boca. En cuanto a las constantes vitales, estaba afebril, con cifras tensionales elevadas (161/100 mmHg) y con una frecuencia cardiaca normal. Las pupilas eran normales, y no presentaba rigidez de nuca. Se inició tratamiento con diazepam rectal, sin respuesta, por lo que se le administró midazolam intravenoso. Necesitó mascarilla con reservorio para mantener una $\text{SatO}_2 > 90\%$. Al realizar el sondaje vesical, se objetivó hematuria franca.

En las pruebas complementarias realizadas, se objetivó una anemia microcítica hipocroma, leucocitosis con neutrofilia, plaquetas normales y pruebas de coagulación sin hallazgos significativos. La glucemia, la función renal, los reactantes de fase aguda, iones y proteínas estaban dentro de la normalidad. En la radiografía de tórax se apreciaba dudoso infiltrado basal derecho y la tomografía computarizada craneal fue normal. Al no existir en el hospital unidad de cuidados intensivos pediátricos (UCIP), se contactó con el hospital de referencia, al cual fue evacuado. A su llegada a ese centro, mantenía cifras tensionales elevadas, controladas con labetalol, aunque por la presencia de broncoespasmo se sustituyó por nicardipino.

Se ampliaron las pruebas complementarias, objetivándose un descenso de C3 (con C4 y CH50 normales) y Ac anti-antiestreptolisina (ASLO) elevado. En la orina se observó hematuria, pro-

teinuria sin rango nefrótico y macroalbuminuria. La punción lumbar fue negativa. En la resonancia magnética se apreciaron hallazgos compatibles con encefalopatía hipertensiva aguda vs síndrome de leucoencefalopatía posterior reversible (PRES). El electroencefalograma mostró una discreta lentificación generalizada de la actividad cerebral, sin una afectación focal persistente.

El paciente recibió terapia antihipertensiva con enalapril y amlodipino, y profilaxis anticonvulsiva con levetiracetam, con muy buena evolución clínica, siendo dado de alta con los diagnósticos de glomerulonefritis aguda postestreptocócica (GMNPE), emergencia hipertensiva con afectación del sistema nervioso central y PRES.

La glomerulonefritis aguda postestreptocócica (GMNPE) es la causa más frecuente del síndrome nefrítico en la infancia^{2,3}. Tiene un amplio espectro de presentación, el cual va desde una condición asintomática hasta situaciones graves como encefalopatía y fallo renal, aunque manejadas clínicamente de forma adecuada, no dejan secuelas^{4,5}. La incidencia ha disminuido en los últimos años, aunque deficientes condiciones higiénicas pueden aumentar la prevalencia de infecciones estreptocócicas nefrogénicas. En el diagnóstico diferencial se deben tener en cuenta eventos vasculares cerebrales, infecciones del sistema nervioso

central, tumores cerebrales y alteraciones tóxico-metabólicas.

Presentamos este caso para considerar el diagnóstico de GMNPE ante un paciente con un cuadro de alteración súbita del sistema nervioso central asociada a hematuria^{6,7}, con o sin hipertensión arterial, y en el contexto de una infección de vías respiratorias o cutánea en días previos.

BIBLIOGRAFÍA

1. Expósito-Ruiz M, Sánchez-López J, Ruiz-Bailén M, Rodríguez-del Águila MM. Factores relacionados con la utilización de los servicios de urgencias en población pediátrica española. Resultados de la Encuesta Nacional de Salud. *Emergencias*. 2017;29:117-21.
2. Carapetis JR, Steer AC, Mulholland EK, Weber M. The global burden of group A streptococcal diseases. *Lancet Infect Dis*. 2005;5:685-94.
3. Eison TM, Ault BH, Jones DP. Post-streptococcal acute glomerulonephritis in children: Clinical features and pathogenesis. *Pediatr Nephrol*. 2011;26:165-80.
4. Rodríguez-Iturbe B, Haas M, Ferretti J. Post-Streptococcal Glomerulonephritis. *Streptococcus pyogenes: Basic Biology to Clinical Manifestations*. Oklahoma City: The University of Oklahoma Health Sciences Center; 2016.
5. Orefici G, Cardona F, Cox C. Pediatric Autoimmune Neuropsychiatric Disorders Associated with Streptococcal Infections (PANDAS). *Glomerulonephritis. Streptococcus pyogenes: Basic Biology to Clinical Manifestations*. Oklahoma City: The University of Oklahoma Health Sciences Center; 2016.
6. Garrote Molpeceres R, Urbaneja Rodríguez E, Jiménez Jiménez AP, Fraile García L, González García H, Pino Vázquez MA. Hematuria macroscópica debida a esquistosomiasis vesical en un paciente pediátrico. *Emergencias*. 2019;31:443-4.
7. Balasubramaniyan S, Selvamuthukumaran S, Krishnamoorthy K. Posterior Reversible Encephalopathy Syndrome in Post-Streptococcal Glomerulonephritis. *J Assoc Physicians India*. 2015;63:71-3.

Autores:

Juan María Fernández Núñez¹,
Concepción de Vera Guillén¹,
Esther Agudo Rey²,
Concepción López Fernández³.

Filiación de los autores:

¹Servicio de Urgencias, Complejo Hospitalario Universitario de Badajoz, Badajoz, España.
²Unidad Docente de Badajoz, España.
³Servicio de Cirugía General y Aparato Digestivo, Complejo Hospitalario Universitario de Badajoz, Badajoz, España.

E-mail:

juan.fernandez@salud-juntaex.es

Responsabilidades éticas:

Los autores han confirmado su autoría, la no existencia de financiación externa y el mantenimiento de la confidencialidad y respeto de los derechos de los pacientes y, acuerdo de publicación y cesión de derechos a la Revista Española de Urgencias y Emergencias.

Editor responsable:

Guillermo Burillo Putze.

Hematoma espontáneo bilateral de la vaina de los rectos, asíncrono

Asynchronous spontaneous rectus sheath hematomas

Sr. Editor:

El hematoma espontáneo de la vaina de los rectos del abdomen (HEMR) se

produce como consecuencia de la rotura de la arteria epigástrica o de alguna de sus ramas. Tiene una baja incidencia y su forma de presentación es el dolor abdominal agudo con efecto masa, siendo el factor predisponente principal la anticoagulación en cualquiera de sus formas¹.

Varón de 76 años con antecedentes de hipertensión arterial, diabetes mellitus,

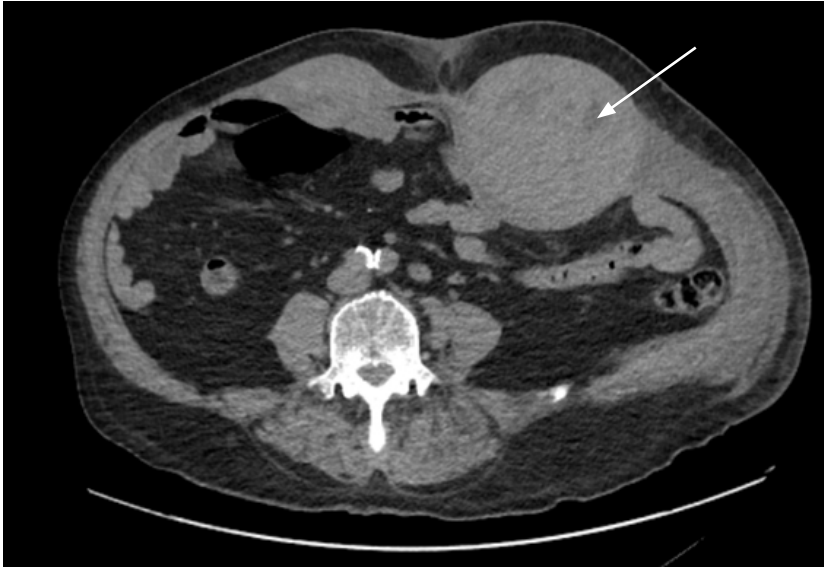

Figura 1. Hematoma bilateral en la vaina de los músculos rectos del abdomen.

estenosis aórtica severa, ictus embólico, enfermedad pulmonar obstructiva crónica (EPOC), enfermedad renal crónica y fibrilación auricular permanente. Como tratamiento tenía prescrito acenocumarol, insulina, bisoprolol y deflazacort. Presentó 20 días antes del episodio actual dolor abdominal secundario a un HEMR derecho, debido a accesos de tos, siendo ingresado en planta de hospitalización durante 7 días. Al alta se le suspendió el anticoagulante y se le prescribió enoxaparina subcutánea (40 mg/12 horas).

A los 11 días acudió de nuevo a urgencias por presentar intenso dolor en el hemiabdomen izquierdo desde hacía 48 horas, sin traumatismo alguno, con sensación de masa y defensa abdominal. A la exploración presentaba regular aspecto general con palidez cutánea, presión arterial de 114/52 mmHg y 70 pulsaciones/minuto. En el abdomen se apreciaba ligera equimosis en la pared y se palpaba una masa a nivel del mesogastrio y del flanco izquierdo con defensa a la palpación. La analítica mostraba hemoglobina 8,3 g/dl, hematocrito 28%, glucosa 156 mg/dl, urea 138 mg/dl y

creatinina 1,93 mg/dl. La coagulación era normal. Se le realizó una ecografía a pie de cama, que mostraba una colección hipoeoica de más de 10 cm de diámetro en la pared abdominal. Dado el antecedente reciente de HEMR, se hizo una tomografía computarizada que mostró un hematoma en el músculo recto anterior izquierdo del abdomen (10 cm x 10 cm x 20 cm). A las pocas horas el paciente precisó, por empeoramiento clínico, una transfusión de 2 concentrados de hemáties y la embolización de la arteria epigástrica inferior.

El HEMR es una entidad generalmente unilateral y tiene lugar especialmente en mujeres. Ello es debido principalmente a las diferencias anatómicas de los rectos entre los dos sexos y a la distensión durante la gestación². Se han descrito otros factores predisponentes además de la anticoagulación, como la ingesta de corticoides y la enfermedad renal crónica²⁻⁴, todos ellos presentes en nuestro paciente. La tos persistente es el factor desencadenante más frecuente. El sangrado, por lo general, suele resolverse de forma conservadora, siendo habitualmente contenido por la pro-

pia vaina muscular, aunque en determinadas circunstancias se requiere de otras medidas urgentes, como la reposición de la volemia y la embolización⁵.

Los casos de HEMR bilaterales son relativamente poco frecuentes, asociados a diferentes circunstancias clínicas, tales como sepsis con alteraciones secundarias de la coagulación^{6,7}, ejercicio⁸, accesos de tos (como en nuestro caso)⁹, etc. Más raro es su aparición de forma consecutiva, como ocurrió en este paciente. Además, no hay que olvidar considerar esta patología en el diagnóstico diferencial del dolor abdominal, sobre todo en los pacientes ancianos en tratamiento anticoagulante. La insuficiencia renal puede condicionar una sobredosificación de este fármaco y contribuir al hematoma.

BIBLIOGRAFÍA

1. Pantoja C. Serie de casos de hematoma espontáneo de la vaina de los rectos: una entidad urgente potencialmente mortal. *Emergencias*. 2023;35:79-80.
2. Sheth HS, Kumar R, DiNella J, Janov C, Kaldas H, Smith RE. Evaluation of Risk Factors for Rectus Sheath Hematoma. *Clin Appl Thromb Hemost*. 2016;22:292-6.
3. Smithson A, Ruiz J, Perelló R, Valverde M, Ramos J, Garzo L. Diagnostic and management of spontaneous rectus sheath hematoma. *Eur J Intern Med*. 2013;24:579-82.
4. Núñez Fernández MJ, García Blanco A, García García JC, Castro Paredes B, López Soto A, Bon Bon A. Hematoma del recto anterior del abdomen: experiencia en un hospital comarcal. *Rev Clin Esp*. 2011;211:85-9.
5. Hatjipetrou A, Anyfantakis D, Kastanakis M. Rectus sheath hematoma: a review of the literature. *Int J Surg*. 2015;13:267-71.
6. Taguchi K, Kamei Y, Kusakabe E, Yamashita M, Noda H, Aoki R, et al. Non-traumatic bilateral rectus sheath hematoma during septic disseminated intravascular coagulation. *Radiol Case Rep*. 2022;17:1737-40.
7. Bhat KJ, Shovkat R, Samoon HJ. Abdominal haematomas and dengue fever: Two different cases of spontaneous psoas muscle haematoma and bilateral rectus sheath haematoma complicating dengue haemorrhagic fever. *J Vector Borne Dis*. 2015;52:339-41.
8. Auten JD, Schofer JM, Banks SL, Rooney TB. Exercise-induced bilateral rectus sheath hematomas presenting as acute abdominal pain with scrotal swelling and pressure: case report and review. *J Emerg Med*. 2010;38:e9-12.
9. Jensen L, Luk A, Skarpathiotakis M, Madan M. Bilateral rectus sheath hematomas in a coughing patient. *Am J Med*. 2013;126:e5-6.