

REUE | Cartas al editor

Ingesta accidental de Tetrahidrocannabinol en un paciente adulto no consumidor habitual

Accidental ingestion of tetrahydrocannabinol by an adult who was not a regular user

Sr. Editor:

Según los datos del Observatorio Europeo de las Drogas y las Toxicomanías, en 2020 un 19% de los españoles entre 15 y 64 años habían consumido cannabis en los últimos 12 meses, porcentaje que ascendía al 23% en jóvenes de 15 y 16 años¹. El principal componente psicoactivo del cannabis es el Δ -9 tetrahidrocannabinol (THC). Los compuestos estructuralmente similares al THC se denominan cannabinoides y pueden ser naturales o sintéticos. Entre sus efectos destacan la alteración del nivel de conciencia, sensación de bienestar, rela-

jación y aumento del apetito, entre otros. La sintomatología de la intoxicación depende de la cantidad consumida y de la potencia de los cannabinoides utilizados, aunque existe además una gran variabilidad interindividual. Consiste en náuseas, mareos, taquicardia, alteraciones sensorioceptivas, crisis de ansiedad e incluso brotes psicóticos².

Mujer de 36 años sin hábitos tóxicos ni antecedentes relevantes que es traída a en ambulancia por cuadro de 2 horas de evolución consistente en sensación de mareo (inestabilidad), somnolencia y náuseas. Trabajaba como limpiadora doméstica y relacionaba el episodio con la ingesta una hora antes del inicio del cuadro, de unas gominolas encontradas mientras realizaba su actividad laboral de limpieza en un domicilio particular. Aportaba el envoltorio del producto y explicaba haber ingerido prácticamente la totalidad

del contenido (Figura 1). A su llegada, presentaba una presión arterial de 93/58 mmHg, frecuencia cardiaca de 98 latidos por minuto, afebril, eupneica, y con una saturación basal de oxígeno del 98%. En la exploración física destacaba inyección conjuntival, lentitud psicomotriz y marcha inestable. Dado que en el envoltorio no se especificaban ingredientes, se realizó una búsqueda por internet del producto, encontrando una página web donde se describía un contenido de 300 mg de THC. El urianálisis fue positivo para cannabis y negativo para el resto de tóxicos de detección habitual en urgencias hospitalarias. La analítica sanguínea y el electrocardiograma no mostraron alteraciones. La paciente se mantuvo en observación unas 6 horas, con resolución del cuadro, procediéndose al alta.

Este caso presenta intoxicación por THC consumido de forma involuntaria por la

Autores:

Ruth Benito Martínez
Mariona Condom Siñol
Daniel Sánchez Ruiz

Filiación de los autores:

Medicina Familiar y Comunitaria. Unidad Docente ACEBA. Hospital de la Santa Creu i Sant Pau. Universitat Autònoma de Barcelona. Barcelona, España.

E-mail:

RBenitom@santpau.cat

Responsabilidades éticas:

Los autores han confirmado su autoría, la no existencia de financiación externa y el mantenimiento de la confidencialidad y respeto de los derechos de los pacientes y, acuerdo de publicación y cesión de derechos a la Revista Española de Urgencias y Emergencias.

Editor responsable:

Guillermo Burillo Putze.

DOI:10.55633/s3me/REUE.A076.2024

www.reue.org

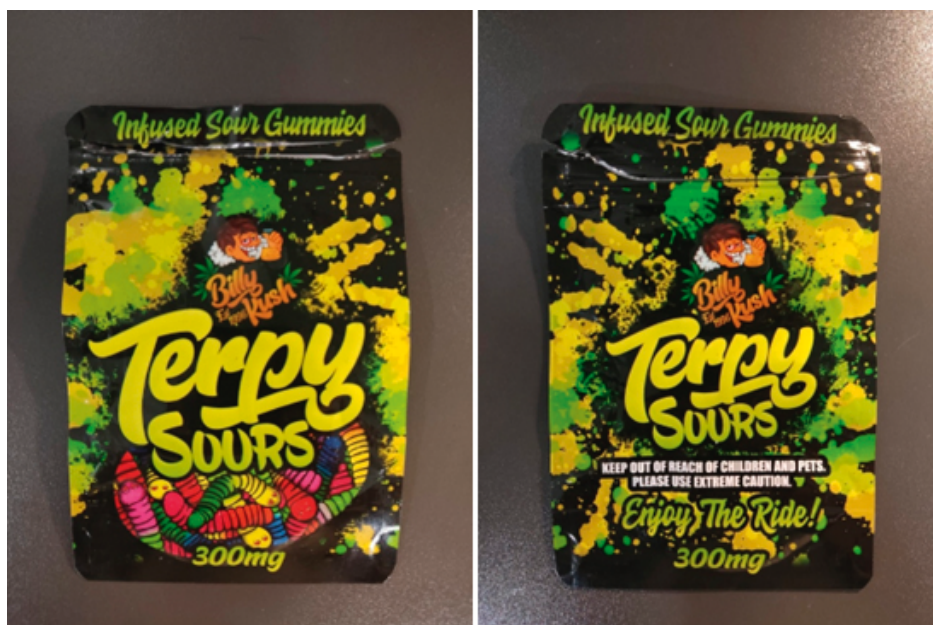

Figura 1. Envoltorio de las gominolas consumidas aportado por la paciente.

vía oral, situación descrita en la edad pediátrica, pero excepcional en adulto³. En los últimos años el número de consultas a urgencias hospitalarias relacionadas con la intoxicación por cannabis ha aumentado, y está presente en el 44% de las atenciones a pacientes intoxicados⁴. El motivo de este incremento se ha relacionado con varios factores como son el aumento del consumo y la mayor potencia de las actuales variedades de cannabis⁵.

Existen varias formas de presentación de los cannabinoides sintéticos, fundamentalmente incienso, y formas líquidas para wapeo, que mayoritariamente se comercializan *online* como alternativa al cannabis, cuyo consumo y tenencia es ilegal en nuestro país. Otro elemento diferenciador de este caso fue la presentación como gominolas, cuyo aspecto inocuo y su habitual uso comestible puede facilitar la intoxicación accidental.

En este caso, a pesar del resultado

positivo para THC, no es descartable que las gominolas ingeridas contuvieran además cannabinoides sintéticos, indetectables en las pruebas analíticas toxicológicas convencionales^{6,7}. Es por ello que el uso de estas pruebas debería reservarse para casos con sintomatología potencialmente grave –como de origen indeterminado– o cuando la anamnesis no justifique la clínica⁷.

El consumo de cannabinoides sintéticos podría pues estar infraestimado, en los casos de asistencias urgentes hospitalarias, a causa de la imposibilidad para detectarlos en las pruebas analíticas toxicológicas de las que disponemos habitualmente en los hospitales⁸. Además, debemos considerar hacer una anamnesis amplia ante las diversas formas de presentación y consumo de productos con cannabinoides naturales o sintéticos.

BIBLIOGRAFÍA

1. Observatorio Europeo de las Drogas y las Toxicomanías. Informe Europeo sobre Drogas

2022: Tendencias y novedades, Oficina de Publicaciones de la Unión Europea, Luxemburgo, 2022.

2. Adams IB, Martin BR. Cannabis: pharmacology and toxicology in animals and humans. *Addiction*. 1996;91:1585.

3. Pinedo-Painous I, Garrido-Romero R, Valls-Lafon A, Muñoz-Santanach D, Martínez-Sánchez L. Intoxicación por cannabis en menores de 3 años. *Emergencias*. 2018;30:408-11.

4. Supervía A, Salgado E, Córdoba F, García Gibert L, Martínez Sánchez L, Moreno A, et al. Características de las intoxicaciones agudas atendidas en Cataluña y diferencias según grupos de edad: Estudio Intox-28. *Emergencias*. 2021;33:115-20.

5. Ibrahim-Achi D, Miró O, Galicia M, Supervía A, Puiguiriguer Ferrando J, Ortega Pérez J, et al. Red de Estudio de Drogas en Urgencias Hospitalarias en España (Registro REDUrHE): análisis general y comparación según asistencia en día laborable o festivo. *Emergencias*. 2021;33:335-44.

6. Salgado García EJ. Registro de atenciones generadas por el consumo de drogas en los servicios de urgencias hospitalarios: explorando la punta del iceberg. *Emergencias*. 2021;33:329-30.

7. Córdoba F, Iglesias Lepine ML, García Gibert L, Gispert MA, Moreno A, Supervía A. Grado de conocimiento de la detección de drogas en orina entre médicos que atienden a pacientes intoxicados. *Emergencias*. 2020;32:451-2.

8. Arntson A, Ofsa B, Lancaster D. Validation of a novel immunoassay for the detection of synthetic cannabinoids and metabolites in urine specimens. *J Anal Toxicol*. 2013;37:284.

Autores:

Daniel N. Marco
Sandra Cuerpo,
Blanca Coll-Vinent.

Filiación de los autores:

Área de Urgencias, Hospital
Clínic, Barcelona, España.
Universitat de Barcelona,
España.

E-mail:

dnmarco@clinic.cat

Responsabilidades éticas:

Los autores han confirmado su autoría, la no existencia de financiación externa y el mantenimiento de la confidencialidad y respeto de los derechos de los pacientes y, acuerdo de publicación y cesión de derechos a la Revista Española de Urgencias y Emergencias.

Editor responsable:

Guillermo Burillo Putze.

DOI:10.55633/s3me/REUE.A076.2024

Rev Esp Urg Emerg. 2023;25:55-60

Coma en paciente nomen nescio

An unidentified patient in coma

Sr. Editor:

Los pacientes en coma son en ocasiones un reto en los servicios de urgencias. Aproximarnos a su evaluación mediante un método sistemático nos permite, no solo diagnosticar al paciente, sino también identificar su patología subyacente, causante del coma.

Paciente hallado con bajo nivel de consciencia en la calle y traído a nuestro centro sin identificar. A su llegada se encontraba a 39°C, tenía un Glasgow de 8 y secreciones abundantes, por lo que se decidió intubación orotraqueal para prote-

ger la vía aérea. El resto de constantes vitales eran normales. Las pupilas eran isocóricas, reactivas a la luz. El paciente no tenía rigidez cervical. La auscultación cardiopulmonar y la exploración abdominal eran normales. Presentaba arañas vasculares, disminución del vello corporal y abundantes excoriaciones epidérmicas. La gasometría no mostraba hipercapnia ni acidosis y el electrocardiograma era normal, salvo por la presencia del intervalo QT alargado (520 ms).

Bajo la sospecha inicial de meningitis aguda, se extrajeron cultivos y se inició antibiótico empírico. El TC craneal no mostró alteraciones y se procedió a realizar una punción lumbar con salida de líquido cristalino y

presión de apertura normal. El análisis del líquido cefalorraquídeo también fue normal. La analítica mostró leucocitosis, sin reactantes inflamatorios ni alteraciones iónicas. Presentaba ligera alteración del perfil hepático (GGT 270 UI/L, AST/ALT 62/41 UI/L). Asimismo, se solicitó un análisis toxicológico que reveló únicamente metadona en orina positiva. Sin embargo, fue al valorar la radiografía de tórax cuando se descubrió la causa del coma: se apreciaba una estructura metálica superpuesta a la imagen de una costilla derecha, correspondiente a un TIPS (Derivación Portosistémica Intrahepática Transyugular).

Dicho hallazgo junto con la semiología descrita, propició el diagnóstico de una encefala-

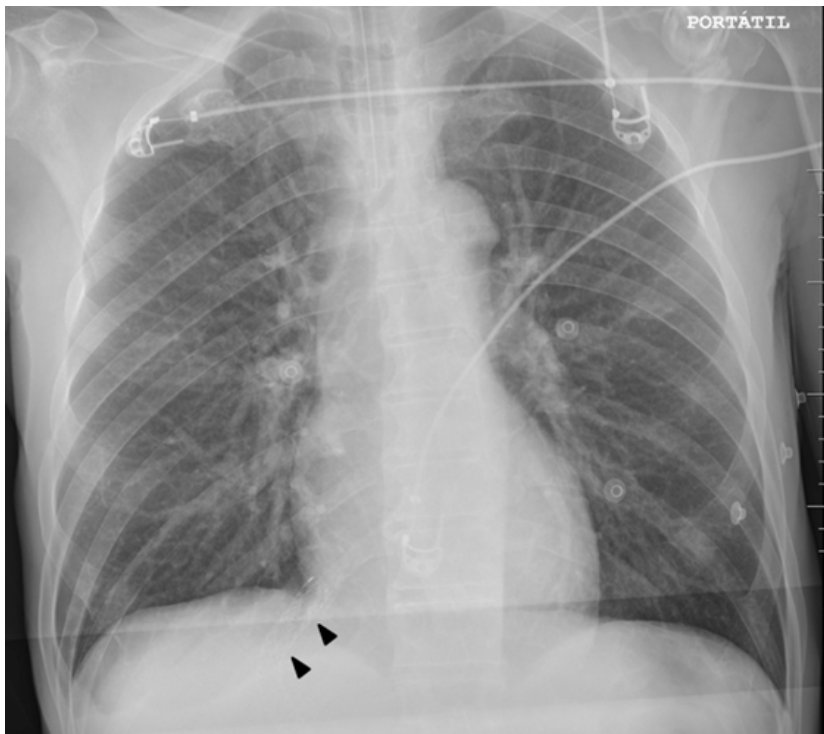


Figura 1. Radiografía de tórax portátil a la llegada del paciente a urgencias. Puede observarse la sombra del TIPS coincidiendo con una imagen costal derecha (puntas de flecha).

lopatía hepática grado 4 y se instauró tratamiento específico con antibiótico y enemas. Se extrajo una muestra de amonío sérico que resultó elevada y serologías virales, siendo positivas para VHC y VIH. Con la positividad de dichos virus, el TIPS y una aproximación de su edad, se pudo identificar al paciente. Así, se supo que se encontraba en trata-

miento crónico con metadona, que explicaría el QT alargado. Posteriormente, se aisló un *S. pyogenes* en los hemocultivos. A las 24 horas, el paciente se extubó en la unidad de cuidados intensivos, sin incidencias.

Es un hecho frecuente que pacientes en coma lleguen sin identificar (NN "nomen nescio") a los servicios

de urgencias, especialmente en contexto de personas sin hogar o intoxicaciones por drogas. Un alto índice de sospecha y una atenta exploración física son determinantes en estos casos para poder establecer diagnósticos, cuando no es posible realizar la anamnesis. En este caso, ante un coma con fiebre alta, se planteó un diagnóstico diferencial entre causas infecciosas, toxicológicas, metabólicas y neurológicas. Tras descartar una meningitis aguda, la reevaluación del aspecto físico y la alteración del perfil hepático podían sugerir una encefalopatía como causa del coma, así como el origen del foco infeccioso (probablemente cutáneo). No obstante, la revisión sistemática de la radiografía de tórax brindó la clave diagnóstica, habitualmente realizada en caso de fiebre como motivo de consulta para descartar procesos neumónicos, como inicialmente se pensó en este caso³.

BIBLIOGRAFÍA

1. Schmidt WU, Ploner CJ, Lutz M, Möckel M, Lindner T, Braun M. Causes of brain dysfunction in acute coma: a cohort study of 1027 patients in the emergency department. *Scand J Trauma Resusc Emerg Med.* 2019;27:101.
2. Vivas Ruiz LI, Muñoz Chamorro KV, Castro CA. Atención y notificación de un paciente NN. *Revista Repertorio de Medicina y Cirugía.* 2020;29:140-4.
3. Newsom C, Jeanmonod R, Woolley W, Shah N, Asher S, Bruno E, et al. Prospective Validation and Refinement of a Decision Rule to Obtain Chest X-ray in Patients With Nontraumatic Chest Pain in the Emergency Department. *Acad Emerg Med.* 2018;25:650-656.

Eritema migrans. No todo es urticaria en urgencias

Eritema migrans: Not every rash in the emergency department is hives

Sr. Editor:

La enfermedad de Lyme es una zoonosis cuyo diagnóstico clínico en fase aguda se sitúa muy por debajo de su prevalencia¹. Las manifestaciones cutáneas de la enfermedad son frecuentes y accesibles en la valoración clínica. El retraso diagnóstico conlleva además riesgo de cronificación y complicaciones.

Presentamos el caso de una mujer de 54 años con antecedentes de lupus eritematoso sistémico en tratamiento con metotrexate e hidroxiclороquina. Acudió al servicio de urgencias por lesiones cutáneas pruriginosas de 1 día de evolución, que comenzaron en el brazo izquierdo y se generalizaron progresivamente. La semana previa refirió haber tenido cuadro autolimitado de fiebre, artromialgias, cefalea y deposiciones diarreicas, tratado con paracetamol. Viajó 10 días antes al norte de España, sin contacto con animales ni recordar picaduras. El examen físico mostró placas eritemato-edematosas de aproximadamente 3-4 cm dispersas en miembros inferiores, más tenues en brazos y abdomen, y en el flanco derecho gran placa eritemato-edematosa ovalada con área central levemente más violácea y borde pálido mal delimitado de aproximadamente 1 cm.

En el centro de la lesión se apreciaba un área rojiza central con centro pseudovesiculoso, compatible con punto de inoculación (Figura 1). Se solicitaron análisis de sangre, serologías, así como biopsia de la lesión. Con el diagnóstico de probable enfermedad de Lyme, dada la presencia de lesiones típicas de eritema migrans (EM), se inició tratamiento con doxiciclina. La serología mostró títulos de IgM para *Borrelia burgdorferi*. La anatomía patológica presentó una dermatitis con patrón linfoplasmacitario superficial y profundo, así como perianexal indicativo de EM.

La enfermedad de Lyme está producida por tres especies de *Borrelia burgdorferi sensu lato*, la *sensu stricto* (en América), y la *garinii* y *afzelii* (en Asia). En Europa se han identificado las tres¹ siendo la infección habitualmente transmitida por garrapatas. En nuestro

país la especie más frecuente es la *garinii*. Existen zonas endémicas en La Rioja, Navarra, Norte de Castilla y León, Asturias, Cantabria y País Vasco y la transmisión se produce por la garrapata *Ixodes ricinus* (garrapata de la oveja)^{1,2} cuyo ciclo vital incluye estadios de larva, ninfa y adulto. La picadura de la ninfa es la causa principal de muchos casos durante los meses finales de la primavera y el verano. Por su pequeño tamaño, la mayoría de los pacientes no recuerda la picadura. Tras un periodo de incubación de 3 a 32 días, la espiroqueta se multiplica primero localmente en la piel dando lugar al EM (que es la manifestación más frecuente de la enfermedad), pudiendo considerarse patognomónica en lugares endémicos^{3,4}. Otras manifestaciones que indican diseminación hematogena son un cuadro pseudogripal, adenopatías, meningismo, miocarditis y la

Autores:

Gladis Canllavi García¹,
Sonsoles Berenguer-Ruiz²,
Mar Llamas-Velasco²,
Juan Mariano Aguilar Mulet³

Filiación de los autores:

¹Servicio de Medicina Física y Rehabilitación, Hospital Universitario de la Princesa, Madrid, España.

²Servicio de Dermatología, Hospital Universitario de la Princesa, Madrid, España.

³Servicio de Urgencias, Hospital Universitario de la Princesa, Madrid, España.

E-mail:

aguilarmulet@gmail.com

Responsabilidades éticas:

Los autores han confirmado su autoría, la no existencia de financiación externa y el mantenimiento de la confidencialidad y respeto de los derechos de los pacientes y, acuerdo de publicación y cesión de derechos a la Revista Española de Urgencias y Emergencias.

Editor responsable:

Guillermo Burillo Putze.

DOI:10.55633/s3me/REUE.A076.2024

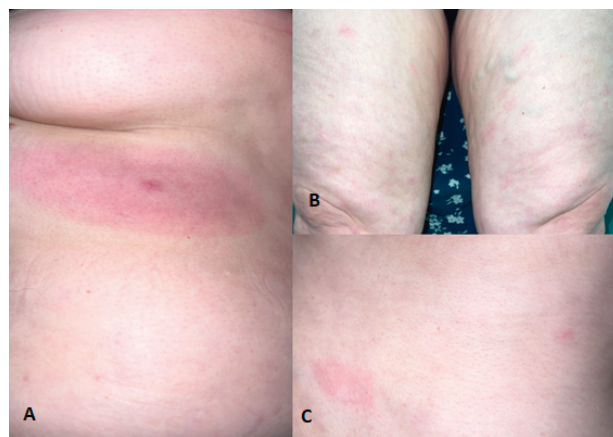


Figura 1. Eritema migratorio. A. Flanco derecho; eritema anular con borde eritematoso periférico mal delimitado, en el centro se observa área rojiza y pseudovesícula central. B. Mitad proximal de miembros inferiores; placas eritemato-edematosas dispersas, mal delimitadas y tenues. C. Flanco izquierdo y abdomen; dos placas eritematoedematosas similares a las descritas previamente.

presencia de lesiones cutáneas similares a EM en diversas localizaciones o EM secundario, como ocurrió en este caso, siendo esta forma de presentación más frecuente en EE.UU.¹. Las manifestaciones crónicas incluyen artritis, manifestaciones neurológicas como polineuropatía sensorial, acrodermatitis atrófica y endocarditis. El diagnóstico se fundamenta en la clínica, siendo suficiente la sospecha de EM para el inicio del tratamiento⁵, aunque se recomienda confirmación serológica o por detección de *Borrelia* en PCR de biopsia en EM atípico, o

en presencia de múltiples EM. A nivel histopatológico, no existen hallazgos específicos, pero el patrón más habitual es el observado en esta paciente. El tratamiento de elección es la doxiciclina oral, aunque la amoxicilina es una alternativa válida.

Mantener un elevado índice de sospecha, especialmente en las épocas del año en que es más frecuente la transmisión, contribuye a mejorar el diagnóstico y por tanto, a tratar a los pacientes en las fases precoces de la enfermedad evitando la aparición de formas crónicas.

BIBLIOGRAFÍA

1. Allen C, Steere AC. Enfermedad de Lyme (borreliosis de Lyme) por *Borrelia burgdorferi*. En: Bennett, J, Dolin, R, Blaser, M (Eds). Mandell, Douglas, Bennett. Enfermedades infecciosas. Principios y práctica. 9ª Edición. Barcelona: Elsevier Inc; 2020. p. 2911-2922.
2. Portillo A, Santibáñez S, Oteo JA. Enfermedad de Lyme. *Enferm Infecc Microbiol Clin*. 2014;32(Supl 1):37-42.
3. García-Souto F, Coronel-Pérez IM, Escudero-Ordóñez J. Erythema migrans. *Med Clin (Barc)*. 2021;156:103.
4. Nadelman RB. Erythema migrans. *Infect Dis Clin North Am*. 2015;29:211-39.
5. Applegren ND, Kraus CK. Lyme Disease: Emergency Department Considerations. *J Emerg Med*. 2017;52:815-24.

Limpieza doméstica con desenlace inesperado

Unexpected outcome for a professional housekeeper

Sr. Editor:

La ingesta de productos almacenados en envases diferentes al original o sin identificación, es un motivo habitual de intoxicación accidental en el ámbito doméstico y laboral¹.

Mujer de 34 años, sin antecedentes personales de interés, trabajadora de la limpieza en varios domicilios particulares. Estando en un domicilio ajeno realizando tareas del hogar, ingirió una cantidad no especificada de un líquido transparente, inodoro e insípido, de una botella sin etiquetar. Unos 30 minutos después de la ingesta, comenzó con malestar general en forma de molestias abdominales, inestabilidad a la marcha, mareo y somnolencia, por lo que avisó a un familiar. Una media hora después de la llamada, el familiar llegó al inmueble, encontrando a la paciente incons-

ciente y arreactiva en el suelo, por lo que alertó al servicio de emergencias médicas (SEM). A la llegada del SEM, se encontraba en coma arreactivo (GCS = 3). Se administraron 2 mg de naloxona ev, sin respuesta alguna, seguidos de 0,5 mg de flumazenilo ev, también sin respuesta. Se procedió a su intubación orotraqueal, trasladándola a un servicio de urgencias hospitalario (SUH).

A su llegada al SUH, la paciente estaba bajo ventilación mecánica, con RASS-5 sin sedación. Se realizó una analítica con gasometría arterial, hemograma y bioquímica básicas, cuyos resultados no mostraron alteraciones destacables. Una tomografía computarizada (TC) craneal descartó lesiones agudas y una determinación de tóxicos en sangre (etanol, etilenglicol y metilenglicol) y de cribado en orina (anfetaminas, benzodiazepinas, cannabis, metadona y opiáceos), resultaron negativos.

Durante las primeras horas en el SUH, la paciente presentó movimientos cló-

nicos de las cuatro extremidades, con apertura ocular espontánea, desadaptación al ventilador y sin conexión con el medio, por lo que se inició sedación farmacológica, con ingreso posterior en la unidad de cuidados intensivos (UCI). Allí se realizó un electroencefalograma (EEG), donde no se registró actividad epileptiforme, sino un enlentecimiento global, compatible con una intoxicación por un agente depresor desconocido.

En las primeras 12 horas de estancia en UCI, se procedió a la reducción progresiva de la sedación hasta su retirada, pudiéndose extubar a la paciente a las 24 horas sin complicaciones inmediatas. Durante la estancia en UCI, se consiguió contactar con el dueño del domicilio, que informó que la sustancia ingerida muy probablemente fuese ketamina. El análisis toxicológico mediante cromatografía de gases y espectrometría de masas (GC/MS) de la muestra de orina obtenida a su llegada al SUH, confirmó la presencia de ketamina y descartó la presencia

Autores:

Raquel Aranega,
Luana Da Costa Llácer,
Emilio Salgado.

Filiación de los autores:

Hospital Clínic, Barcelona.
Universidad de Barcelona,
España.

E-mail:

ARANEGA@clinic.cat

Responsabilidades éticas:

Los autores han confirmado su autoría, la no existencia de financiación externa y el mantenimiento de la confidencialidad y respeto de los derechos de los pacientes y, acuerdo de publicación y cesión de derechos a la Revista Española de Urgencias y Emergencias.

Editor responsable:

Guillermo Burillo Putze.

DOI:10.55633/s3me/REUE.A076.2024

www.reue.org